



HOSPITIUM

REVISTA DE INVESTIGACIÓN

EDICIÓN 007 DICIEMBRE 2025

ISSN: 2462-8581 versión digital / ISSN: 2422-1104 versión impresa



E.S.E. HOSPITAL DEPARTAMENTAL
UNIVERSITARIO DEL QUINDÍO
**SAN JUAN
DE DIOS**

**Publicación oficial anual del Hospital
Departamental Universitario del Quindío**

San Juan de Dios, que contiene investigaciones originales, revisiones y estudios de casos **relacionados con las ciencias médicas de la salud**, según la clasificación de la OCDE.

Institución Editora

Hospital Departamental Universitario
del Quindío San Juan de Dios

Diana Carolina Castaño Londoño

Gerente Hospital Departamental Universitario
del Quindío San Juan de Dios

Comité Editorial

Iván Fajardo Sarmiento
Antonio José Jaramillo Román
Gregorio Sánchez Vallejo
Nancy García García
Paola Orozco Santos
Camilo Osorio Orozco

Asesor Científico Consultivo

Dr. Jorge Enrique Gómez Marín
MD, PhD
Profesor titular
Universidad del Quindío.

Diseño y Diagramación:

Silvia Martín Rozo

HOSPITIUM

CIENCIA, TECNOLOGÍA E INNOVACIÓN.

La revista “HOSPITIUM” es el órgano oficial de divulgación del Hospital Departamental Universitario del Quindío San Juan de Dios.

Completa su séptima edición y su circulación es anual. Publica cartas al editor, editoriales, artículos originales de investigación, revisiones y estudios de caso que tienen que ver con ciencias médicas de la salud según la clasificación de áreas científicas de la Organización para la Cooperación y el Desarrollo Económico (OCDE).

Derechos de los usuarios:

Todos los artículos publicados en la revista estarán inmediata y permanentemente accesibles para que cualquier usuario los pueda leer y descargar.

La (Re) utilización permitida para terceros de los contenidos publicados estará definida por la siguiente licencia de uso Creative Commons: Creative Commons Reconocimiento–No comercial–Sin obras derivadas (CC–BY–NC–ND).

Para fines no comerciales, permite a otros distribuir y copiar el artículo. También permite su inclusión en un trabajo colectivo (como una antología), siempre que se cite el autor (s) y no se altere o modifique el artículo.

Tarifa de publicación:

El autor de los artículos aceptados no debe pagar por su publicación. La E.S.E. Hospital Departamental Universitario del Quindío San Juan de Dios, propietaria de la revista financia los costos de producción de los manuscritos.

**Revista Científica de la E.S.E. Hospital Departamental Universitario
del Quindío San Juan de Dios**

Av. Bolívar, calle 17 Norte Armenia – Quindío Colombia

Oficina de Investigación y Servicios Docentes

revistahospitium@hospitalquindio.gov.co

CONTENIDO

➔	Editorial	6
➔	Reporte de caso enfermedad de Creutzfeldt Jakob Esporádica, presentación de un caso y revisión del estado del arte	7
➔	Ruptura Hepática como complicación de Síndrome de HELLP, a propósito de un reporte de caso	15
➔	Fibromixoma Acral Superficial en paciente femenina de 60 años.....	21
➔	Reporte de caso de peritonitis y sepsis abdominal en paciente con antecedente de carcinoma cervical	26
➔	Íleo Biliar: Análisis de un caso singular y su tratamiento	33
➔	Manifestaciones tempranas de depresión en un adolescente con hiperquilomicronemia familiar	40
➔	Reporte de caso de una mujer indígena con eclampsia atípica asociado a síndrome de HELLP	55

El papel de Hospitium en el acceso abierto al conocimiento

Históricamente, el conocimiento ha sido considerado patrimonio de la humanidad; sin embargo, en la época contemporánea su acceso se ha visto limitado por las dinámicas de producción, publicación y divulgación científica, lo que ha generado un círculo cada vez más reducido de personas con posibilidad de acceder a él. En este contexto, la revista Hospitium surge como una estrategia académica y social orientada a democratizar el conocimiento científico y promover su libre circulación en el ámbito de la salud.

En la séptima edición de la revista Hospitium, órgano oficial de difusión de ciencia, tecnología e innovación de la E.S.E. Hospital Departamental Universitario del Quindío San Juan de Dios, se presentan siete casos clínicos inusuales que evidencian la diversidad y complejidad de la atención brindada en nuestra institución, en las áreas de ginecología y obstetricia, neurología clínica, cirugía, ortopedia y psiquiatría.

El primer artículo, “Enfermedad de Creutzfeldt-Jakob esporádica”, expone el caso de una mujer de 74 años con un raro trastorno neurodegenerativo.

El segundo artículo, “Ruptura hepática como complicación del síndrome de HELLP”, analiza el caso de una paciente trigestante de 34 años que presentó ruptura hepática secundaria a preeclampsia-eclampsia.

El tercer artículo, “Fibromixoma acral superficial”, describe el caso de una paciente de 60 años con una neoplasia benigna poco frecuente de los tejidos blandos.

El cuarto artículo, “Peritonitis y sepsis abdominal en paciente con antecedente de carcinoma cervical”, presenta el caso de una mujer de 30 años con antecedente de carcinoma cervical in situ, en espera de conización, quien desarrolló peritonitis y sepsis abdominal de origen ginecológico.

El quinto artículo, “Íleo biliar”, aborda el caso de un paciente masculino de 45 años, sin antecedentes patológicos, que presentó un cuadro de dolor abdominal intenso secundario a obstrucción intestinal por cálculo biliar.

El sexto artículo, “Manifestaciones tempranas de depresión en un adolescente con hiperquilomicronemia familiar”, presenta el caso de un paciente que, desde los 8 años, mostró síntomas depresivos sin factores estresantes identificables y fue diagnosticado en el mismo periodo con hiperquilomicronemia familiar.

Finalmente, **el séptimo artículo, “Eclampsia atípica asociada a síndrome de HELLP: reporte de caso en una mujer indígena”,** describe el caso de una paciente multigestante, que desarrolla una evolución clínica con signos y síntomas poco frecuentes.

Invitamos a nuestros lectores a difundir y utilizar este material como una herramienta académica y asistencial, fortaleciendo así la construcción colectiva del conocimiento, posicionando a Hospitium como un referente regional en la divulgación científica en salud.

Diana Carolina Castaño Londoño

Gerente

Reporte de caso enfermedad de

Creutzfeldt Jakob Esporádica,

presentación de un caso y
revisión del estado del arte.

Recibido: 3 de Junio de 2025
Aceptado: 4 de Noviembre de 2025

Autores:

Karol Johana Isaza Salazar¹
Johan Alejandro Hoyos Cerón¹
Ángel Basilio Corredor Quintero²

1. Estudiante de internado rotatorio Hospital Departamental Universitario del Quindío San Juan de Dios .

2. MD. Neurólogo Hospital Departamental Universitario del Quindío San Juan de Dios

Palabras clave:

Enfermedad de Creutzfeldt-Jakob, esporádica, enfermedades priónicas, líquido cefalorraquídeo, proteínas 14.3.3, biomarcadores.

Lista de siglas:

ECJ: Enfermedad de Creutzfeldt -Jakob.

PRP: Proteínas priónicas.

PRPC: Proteína priónica celular.

PRPSC: Isoforma anormal de proteínas priónicas.

RMN: Resonancia magnética nuclear.

DWI: Imagen ponderada por difusión.

FLAIR: Recuperación de inversión atenuada por fluido.

TAC: Tomografía Axial computarizada.

EEG: Electroencefalografía.

LCR: Líquido cefalorraquídeo.

SNC: Sistema nervioso central.

RESUMEN

La enfermedad de Creutzfeldt- Jakob (ECJ) es un raro desorden neurodegenerativo con desenlace fatal que afecta tanto humanos como animales.

Su etiología está dada por el depósito de proteínas priónicas mal plegadas en el cerebro, que lleva a la apoptosis de las células del Sistema Nervioso Central SNC, confiriendo las características clínicas e imagenológicas de las encefalopatías espongiiformes. Estas manifestaciones incluyen demencia en un corto período de tiempo, confusión y desorientación. Los signos neurológicos empeoran con el desarrollo de la ataxia y la rigidez de las extremidades. Con el tiempo estos movimientos se convierten en temblores y mioclonías. En etapas finales de la enfermedad se

presentan trastornos del habla y trastornos de la deglución. En esta revisión se presenta el caso de una mujer de 74 años, quien inicialmente presenta cefalea, temores, trastorno cognitivo mayor y de la conducta, que posteriormente se añade trastornos de la coordinación motora dado por rigidez de las extremidades, dificultades en el lenguaje y mioclonías generalizadas, con empeoramiento progresivo.

Se descartaron causas metabólicas y paraneoplásicas asociadas. Se solicitó resonancia magnética nuclear y Electroencefalografía EEG con hallazgos sugestivos de ECJ. En la evolución se añadieron episodios convulsivos tratados con ácido valproico. La paciente presentó complicaciones asociadas a su enfermedad por neumonía aspirativa, falleciendo a los 2 días.

ABSTRACT

Creutzfeldt-Jakob disease is a rare neurodegenerative disorder with a fatal outcome that affects both humans and animals. Its etiology is the deposition of misfolded prion proteins in the brain, which leads to apoptosis of CNS cells, conferring the clinical and imaging characteristics of spongiform encephalopathies.

These manifestations include short-term dementia, confusion, and disorientation. Neurological signs worsen with the development of ataxia and limb rigidity. Over time, these movements develop into tremors and myoclonus. In the later stages of the disease, speech and swallowing disorders occur. This review presents the case of a 74-year-old woman who initially presented with headache, tremors, major cognitive and behavioral impairment, which was later accompanied by motor coordination disorders due to limb rigidity, speech difficulties, and generalized myoclonus, with progressive worsening. Associated metabolic and paraneoplastic causes were ruled out at the San Juan de Dios University Hospital. Magnetic resonance imaging and EEG were or-

dered, with findings suggestive of CJD. During the course of the illness, seizures were added and treated with valproic acid. The patient presented complications associated with her illness due to aspiration pneumonia. She was admitted to the Hummingbird Flight program and died two days later.

INTRODUCCIÓN

La enfermedad de Creutzfeldt-Jakob es la enfermedad priónica más común en humanos, que pertenece a un grupo de patologías neurodegenerativas llamadas encefalopatías espongiiformes. Esta se manifiesta como una demencia rápidamente progresiva con una alta mortalidad (1). La prevalencia global de esta enfermedad va en aumento, afectando aproximadamente 1 a 2 personas por millón por año en todo el mundo, el grupo etario de aparición se encuentra entre los 55 y los 75 años. Todavía no se logra esclarecer si es un aumento en el número de casos, o si las nuevas tecnologías y la distribución etaria poblacional han permitido el hallazgo de un mayor número de casos que no se documentaron previamente (2). En Colombia según el Ministerio de Salud y de Protección Social en el boletín epidemiológico volumen 18 del año 2013 entre 2005 y 2012 se notificaron al SIVIGILA 16 casos probables procedentes de seis entidades territoriales: Valle del Cauca (37,5%), Antioquia (25%), Bogotá y Santander (12,5% cada uno), Bolívar y Quindío (6,25% cada uno) (3). Se observó un aumento significativo del 83,3% de casos probables para el 2012 respecto al año inmediatamente anterior confirmados con pruebas serológicas como lo es la proteína 14.3.3 que se discutirá más adelante.

La etiología de esta patología está determinada por la aparición de las proteínas priónicas que son causadas por la mutación del gen PRNP que codifica las proteínas priónicas (PrP) (1) producidas por las células de los vertebrados y altamente conservadas en los mamíferos (4). Las proteínas priónicas se caracterizan por tiempos largos de

incubación, resistencia extrema del agente transmisible a la degradación y la falta de involucramiento de ácidos nucleicos (5).

El fallecimiento ocurre aproximadamente en el 70% al plazo de un año y la supervivencia de la ECJ esporádica es de 4 a 8 meses, el 90% mueren dentro del año de la presentación de los síntomas (1). El diagnóstico se realiza por medio de criterios clínicos, apoyado en imágenes diagnósticas que se explicarán en el desarrollo del estado del arte.

CASO CLÍNICO

Se trata de una paciente femenina de 74 años, natural del municipio de Sevilla (Valle) y procedente de la ciudad de Armenia, con antecedente de enfermedad pulmonar obstructiva crónica no oxígeno requirente secundario a hábito tabáquico y exposición a biomasa, insomnio mixto manejado con antipsicótico de segunda generación tipo quetiapina que consultó en compañía de su nieta quien relata cuadro clínico que inicia el 16 de septiembre del 2023, con inicio de cefalea de características insidiosas y progresivas sin más descripción semiológica. Sus familiares expresaron aparición de prosopagnosia, incapaz de reconocer los objetos próximos a ella, alteración en la motricidad, y cambios en el patrón de sueño dados por insomnio global.

Para el 02 de octubre la paciente presenta disartria, posteriormente afasia y en la última semana del mes presenta paresia de la extremidad superior derecha adoptando postura en flexión del antebrazo, concomitado con alucinaciones visuales referidas desde el inicio del cuadro.

Sus familiares manifestaron cese de la comunicación verbal y no verbal, con marcado deterioro de su clase funcional hasta tornarse dependiente en su totalidad para todas las actividades, con uso de pañal y vigilancia permanente. Al examen físico se observó paciente que se sobresaltaba ante cualquier estímulo, con apertura ocular

espontánea sin establecer contacto con el examinador. Se observó apraxia ocular, rigidez de las cuatro extremidades, miembro superior derecho en flexión y aducción, e incapacidad para la bipedestación sin ayuda con retropulsión.

Inicialmente se sospechó delirium hipoactivo atribuido a infección de vías urinarias o infección bronquial, por lo que se solicitaron reactantes de fase aguda, paraclínicos de ingreso los cuales se encontraban negativos. Fue valorada por el servicio de neurología clínica quienes por antecedente de hábito tabáquico y presencia de síntomas cognoscitivos y motores hasta el deterioro total de la clase funcional sospecharon enfermedad paraneoplásica como primera posibilidad, por lo que se solicitaron marcadores tumorales, tomografía de tórax y abdomen, niveles séricos de vitamina B12, TSH, VDRL, ELISA para VIH, glicemia, hemograma de control con tiempos de coagulación.

Todos los paraclínicos previamente mencionados en rangos de normalidad. También solicitaron TAC de cráneo simple descartando lesiones ocupantes de espacio, isquémicas o hemorrágicas que explicaran el cuadro descrito, por lo que se solicitó resonancia cerebral simple y contrastada para determinar la existencia de una alteración estructural no evidenciada, se inició manejo sintomático con levodopa.

En vista que paraclínicos previos descartaron impresión diagnóstica, se realizó una punción lumbar, el citoquímico y el cultivo del líquido cefalorraquídeo arrojaron resultados con parámetros de normalidad.

El 04.11.2024 la paciente presentó un episodio de retención urinaria, por lo que se indica paso de sonda vesical y el 05.11.2024 se realiza RMN cerebral simple y con contraste con hallazgos muy llamativos en la secuencias de difusión con compromiso bilateral asimétrico cortical y ganglio basal, altamente sospechoso de encefalopatía espongiiforme, con este hallazgo se solicitó proteína 14.3.3 en LCR, video EEG

12 horas para evaluar si existían patrones periódicos o pseudoperiódicos los cuales se confirmaron posteriormente en imagen diagnóstica solicitada.

El 19.11.2025 se documentó neumonía de origen microaspirativo secundario a uso prolongado de sonda nasogástrica, confirmado por clínica y paraclínicos (Rx de tórax y hemograma con leucocitosis con neutrofilia) y se comentó con el servicio de cirugía general la posibilidad de realizar gastrostomía, quienes tenían indicaciones desde el Instituto Nacional de Salud para el manejo instrumental posterior al procedimiento, sin embargo dado proceso infeccioso pulmonar en curso se difirió el mismo.

Se ajustó manejo antiepiléptico por aumento de la actividad comicial.

Finalmente, el 28.11.2025 falleció la paciente.

DISCUSIÓN

Las encefalopatías espongiiformes también conocidas como enfermedades priónicas hacen parte de un grupo de trastornos cerebrales degenerativos poco frecuentes.

El término espongiiforme hace referencia a los orificios en el parénquima cerebral que dan apariencia esponjosa, estos orificios pueden observarse en el tejido cerebral al microscopio (6).

Las enfermedades priónicas se clasifican según su modo de transmisión como esporádicas, genéticas o adquiridas.

Son siete tipos de patologías que se describen en el ser humano. La forma esporádica se conoce como enfermedad de Creutzfeldt-Jakob esporádica (ECJ) objeto de estudio en esta revisión, las hereditarias comprenden la ECJ genética (ECJG); el síndrome de Gers-tann-Straussler-Scheinker (SOSS) y el insomnio familiar fatal (IFF). Las formas adquiridas o zoonóticas incluyen el kuru la encefalopatía espongiiforme bovina «enfermedad de las vacas locas» en el ganado bovino; la tembladera en las ovejas; y

la enfermedad de desgaste crónico en el ciervo mulo y el alce. Por último, las variantes iatrogénicas la ECJ iatrogénica (ECJI) y la ECJ variante (ECJV) (4).

La etiología y fisiopatología de esta entidad está ampliamente descrita.

Su agente causal está dado por los priones o partícula infecciosa proteínica (PrP) que experimenta cambios en su conformación y posterior a ellos se propaga en el SNC generando cambios histopatológicos que conllevan a la expresión de signos y síntomas de la enfermedad. Las proteínas priónicas se producen en todas las células de los vertebrados y altamente conservada en mamíferos, en el genoma humano se encuentra en el cromosoma número 20 y codifica una proteína de 253 aminoácidos, que posterior a cambios conformacionales, madura en una proteína de 208 aminoácidos y es guiada hasta el retículo endoplásmico y el aparato de Golgi donde sufre modificaciones postraduccionales (4). La proteína priónica celular se expresa en la mayoría de los tejidos del cuerpo, pero principalmente en el SNC particularmente en las neuronas. Sus funciones son desconocidas, pero se sugiere funciones en adhesión, señalización celular, metabolismo de oligoelementos como el cobre o en el transporte de ácidos nucleicos (5).

Tal parece que esta proteína huésped normal, experimenta una polimerización moldeada que desencadena una cascada patogénica que activa astrocitos y microglía culminando en los cambios espongiiformes histopatológicos y una pérdida neuronal rápida.

Actualmente se ha descrito que las infecciones con cepas neurotrópicas de virus, como los virus respiratorios influenza y el SARS-CoV-2, pueden inducir cambios conformacionales en la PrPC para formar PrPSc, que posteriormente se propaga a las neuronas vecinas a través de diferentes mecanismos (7).

Los eventos claves que desencadenan la formación de proteínas priónicas infecciosas no se han dilucidado por completo, se su-

ponen factores externos como el estrés oxidativo, la inflamación o la edad, o mutaciones seguidas de un fallo en la capacidad celular para eliminar la proteína mal plegada.

La sintomatología de la enfermedad empeora rápidamente, provocando la muerte tras una mediana de 5 a 6 meses (5). Las presentaciones clínicas típicas incluyen deterioro cognitivo rápido, ataxia cerebelosa, alteración visual, mioclonías y signos extrapiramidales y piramidales (8). Se han identificado seis subtipos moleculares de la ECJ esporádica, cada uno de los cuales se asocia con características clinicopatológicas distintas y tiempos de supervivencia promedio bastante característicos.

Las encefalopatías inflamatorias y metabólicas son diagnósticos diferenciales importantes, ya que estos trastornos son potencialmente reversibles y tienen una alta prevalencia entre las personas con demencia rápida (11). A pesar de que en la paciente de este caso en cuestión las patologías metabólicas o neoplásicas fueron descartadas mediante la realización de marcadores tumorales e imágenes diagnósticas.

La fase prodrómica suele pasarse por alto, ya que los pacientes presentan cambios de comportamiento, miedo inespecífico, alteraciones alimentarias y pérdida de peso, cambios de humor depresivos o pueden quejarse de trastornos del sueño (4). Como en este caso de interés, los pacientes y/o familiares consultan al personal de salud cuando las funciones cognitivas comienzan a deteriorarse. Con menor frecuencia, los primeros signos neurológicos pueden ser un síndrome parkinsoniano, por lo que a nuestra paciente se inició prueba terapéutica con levodopa, hemiparesia que simula un ictus, diversos tipos de crisis epilépticas o mioclonías, aunque estas últimas se consideran un signo bastante característico de la ECJ en etapas posteriores (12).

Los criterios de la OMS de 1998 para el diagnóstico de la ECJ incluyeron las características del síndrome, los patrones de EEG y la positividad de la proteína 14-3-3 en el LCR (5).

Las actualizaciones de estos en el 2009 y 2021 incluyeron las lesiones por resonancia magnética, y el ensayo RT-QuIC que consiste en el ensayo de conversión inducida por temblores en tiempo real, este detecta indirectamente la PrPSc en el LCR, los fluidos nasales mediante cepillado nasal o el homogeneizado cerebral en concentraciones muy bajas. La ventaja de esta ayuda diagnóstica es que es menos invasiva que la punción lumbar, con una sensibilidad y especificidad altas y similares (97% y 100%, respectivamente) (4).

Sin embargo, dado que solo se dispone de datos preliminares sobre el uso de esta herramienta diagnóstica, y debido a que se necesitaría una punción lumbar para la detección de otras enfermedades neurodegenerativas, es cuestionable si la RT-QuIC de muestras de cepillado de la mucosa nasal reemplazará a la RT-QuIC del LCR. (8).

Actualmente el estudio de esta enfermedad ha mejorado el diagnóstico clínico, que previamente solo se podía por medio de la detección de la proteína priónica mediante autopsia o biopsia, ahora pueden detectarse niveles anormales en diversos fluidos biológicos y tejidos periféricos como la mucosa olfatoria, biopsias de piel y fluidos lagrimales (5). Estos criterios tienen una sensibilidad del 92 % para detectar la probable ECJ esporádica, que aumenta a casi el 98% cuando se realizan todos los estudios. Sin embargo, como es el caso de nuestra paciente no en todos pueden realizarse biomarcadores y el resto de las pruebas disponibles, por lo que no deben descartarse fácilmente los diagnósticos orgánicos o los diagnósticos alternativos.

La paciente de nuestro caso clínico fue diagnosticada con sospecha de ECJ basada en la presentación sintomática (demencia rápidamente progresiva, mioclonías, cambios en el comportamiento y el estado de ánimo, mutismo y la muerte que se presenta a menudo en pocos meses, con una mediana aproximadamente de 5 meses desde el inicio de los síntomas), con hallazgos sugestivos en RNM con contraste donde se describen en las

imágenes de difusión hiperintensidades corticales supratentoriales bilaterales asimétricas e hiperintensidad asociada de las cabezas y cuerpos de los núcleos caudados y de manera un poco más discreta hiperintensidad de la región anterior de los 2 putámenes, mayor al lado izquierdo (FIGURA 5). En 2009 se añadieron a los criterios diagnósticos las hiperintensidades de la señal cortical en al menos dos lóbulos, excepto los lóbulos frontales en las imágenes ponderadas por difusión (DWI) y la recuperación de inversión atenuada por fluido (FLAIR) y electroencefalograma con descripción de patrones periódicos y pseudoperiódicos (FIGURA 6); aunque persiste ser un diagnóstico presuntivo, ya que no pudo confirmarse la presencia de la proteína 14-3-3 en líquido cefalorraquídeo, ya que el aumento de la proteína 14-3-3 en el LCR muestra una sensibilidad del 87% y una especificidad del 66% si se evalúa semicuantitativamente mediante Western blot, mientras que la evaluación con ELISA aumenta la especificidad al 84% (4).

El Gold Standard para el diagnóstico de enfermedades por priones es el hallazgo histológico de las lesiones, sin embargo, en nuestro medio, dicho estudio complica más la situación porque dicha disposición debería realizarse postmortem (13), y actualmente no se encuentran protocolos de manejo para los equipos y las instalaciones donde se realizan dichos estudios por la capacidad de la proteína priónica de resistirse a múltiples descontaminantes.

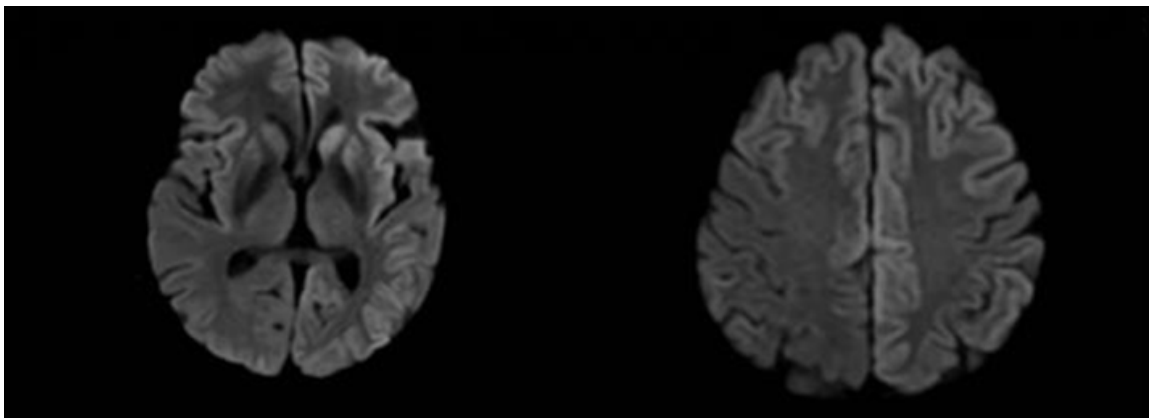


FIGURA 5: Resonancia magnética de la paciente del caso clínico, observamos hiperintensidades corticales supratentoriales bilaterales asimétricas e hiperintensidad asociada de las cabezas y cuerpos de los núcleos caudados y de manera un poco más discreta hiperintensidad de la región anterior de los 2 putámenes, mayor al lado izquierdo.

Actualmente no existe forma de detener ni curar la ECJ, su tratamiento principal son las medidas paliativas y de soporte.

Sin embargo, se han utilizado diferentes estrategias terapéuticas que han tenido éxito en experimentos con animales. Se habla de compuestos como la flupirtina que puede proteger a las neuronas de apoptosis causados por los fragmentos de las proteínas priónicas (4). La quinacrina un antipalúdico, también ha mostrado in-vitro que puede prevenir la conversión de la proteína priónica en formas asociadas a la enfermedad (8), por último, una tetraciclina como la doxiciclina, un antibiótico tetracíclico con buena penetración a través de la barrera hematoencefálica y que ha demostrado inhibir la agregación de las proteínas PrP y revertir la resistencia a las proteasas de la PrPS.

Sin embargo, ninguno de ellos en el ámbito clínico logró prolongar la supervivencia (4). Los cuidados paliativos son de suprema importancia, especialmente en las etapas últimas de la enfermedad, que no solo garantiza el apoyo al paciente, sino a sus familiares.

Las investigaciones futuras se centran en encontrar nuevos enfoques terapéuticos, entender de mejor forma la patogénesis y buscar una cura. Una de las prioridades en investigación es la identificación de moléculas o compuestos que puedan bloquear el plegamiento incorrecto de la proteína o facilitar la eliminación de las mismas. Otros enfoques de tratamiento incluyen la terapia génica y la inmunoterapia (4) (8).

CONCLUSIÓN

Las enfermedades espongiiformes son enfermedades raras neurodegenerativas de múltiples etiologías, todas comparten el daño al SNC especialmente a astrocitos y microglías, generando las manifestaciones clínicas e imagenológicas según el área cerebral que afecten. Si bien el conocimiento sobre las enfermedades priónicas ha avanzado significativamente, todavía se necesita más información que nos permita dilucidar el misterio de esta enfermedad y de cómo funcionan las proteínas priónicas, que conllevan a su déficit en el plegamiento y su déficit en la eliminación intracelular, además de los mecanismos de eliminación externos. Aún se siguen terapéuticas que puedan ayudar a mejorar el curso y la finalización de la enfermedad.

CONSIDERACIONES ÉTICAS

Se obtuvo consentimiento informado y aprobación de los familiares de la paciente para la publicación de las imágenes y de la información, protegiendo su derecho de confidencialidad e intimidad.

Los autores declaran no tener ningún conflicto de interés. Los autores declaran ser la fuente de financiación del estudio.

Los autores declaran que en la elaboración de este trabajo no se emplearon tecnologías asistidas por inteligencia artificial (IA) como modelos de lenguaje grandes, chatbots o creadores de imágenes.

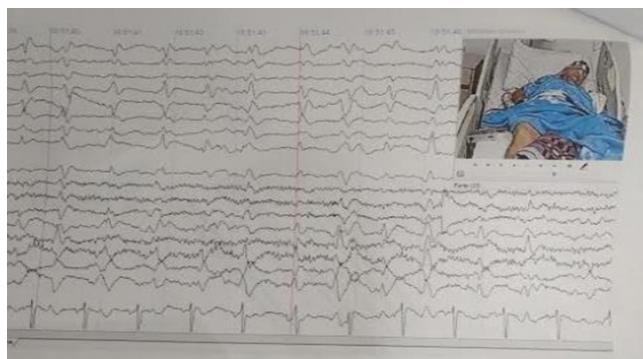


FIGURA 6: Video EEG 12 horas: Los cambios observados en los ritmos de fondo sugieren disfunción cortical difusa + lesión estructural focal en hemisferio cerebral izquierdo + elementos de encefalopatía metabólica electroencefalográficamente no específica. No se evidenció actividad epileptogénica.

CONTRIBUCIONES DE LOS AUTORES

- **Concepción y diseño del estudio:**
Karol Johana Isaza Salazar.
- **Adquisición de datos:**
Karol Johana Isaza
- **Análisis e interpretación de datos:**
Karol Johana Isaza Salazar, Dr. Johan Alejandro Hoyos Cerón, Dr. Angel Basilio Corredor Quintero.
- **Redacción del manuscrito:**
Karol Johana Isaza Salazar.
- **Revisión crítica:**
Dr. Johan Alejandro Hoyos Cerón, Dr. Angel Basilio Corredor Quintero.

BIBLIOGRAFÍA

- 1 Bregman N, Shiner T, Kavé G, Aizenstein O, Even-Sapir E, Fried I, et al. The natural history study of preclinical genetic Creutzfeldt-Jakob Disease (CJD): a prospective longitudinal study protocol. *BMC Neurol.* 2023 Apr 14;23(1):151. doi: 10.1186/s12883-023-03193-8. For more details, visit *BMC Neurology*.
- 2 Sitammagari KK, Masood W. Creutzfeldt Jakob Disease. [Updated 2024 Jan 30]. In: StatPearls [Internet]. Treasure Island (FL): StatPearls Publishing; 2025 Jan. Available from: <https://www.ncbi.nlm.nih.gov/books/NBK507860/>

- 3 Vigilancia epidemiológica de enfermedades priónicas en Colombia, 2005 a 2012, IQEN 2013; 18 (2):32-41.
<https://www.minsalud.gov.co/sites/rid/Lists/BibliotecaDigital/RIDE/IA/INS/IQEN%20vol%2018%202013%20num%203.pdf>
- 4 Jurcau, M.C.; Jurcau, A.; Diaconu, R.G.; Hoge, V.O.; Nunkoo, V.S. A Systematic Review of Sporadic Creutzfeldt-Jakob Disease: Pathogenesis, Diagnosis, and Therapeutic Attempts. *Neurol. Int.* 2024, 16, 1039-1065.
<https://doi.org/10.3390/neurolint16050079>.
- 5 Zerr, I., Ladogana, A., Mead, S. et al. Creutzfeldt-Jakob disease and other prion diseases. *Nat Rev Dis Primers* 10, 14 (2024). <https://doi.org/10.1038/s41572-024-00497>
- 6 Transmissible spongiform encephalopathies [Internet]. National Institute of Neurological Disorders and Stroke. [citado el 23 de junio de 2025]. Disponible en: <https://www.ninds.nih.gov/health-information/disorders/transmissible-spongiform->
- 7 Fevrier, B.; Vilette, D.; Archer, F.; Loew, D.; Faigle, W.; Vidal, M.; Laude, H.; Raposo, G. Cells release prions in association with exosomes. *Proc. Natl. Acad. Sci. USA* 2004, 101, 9683-9688.
- 8 Noor H, Baqai MH, Naveed H, Naveed T, Rehman SS, Aslam MS, et al. Creutzfeldt Jakob disease: A comprehensive review of current understanding and research. *J Neurol Sci* [Internet]. 2024;467(123293): 123293. Disponible en: <http://dx.doi.org/10.1016/j.jns.2024.123293>
- 9 Baiardi S, Rossi M, Mammana A, Appleby BS, Barria MA, Calì I, et al. Phenotypic diversity of genetic Creutzfeldt-Jakob disease: a histo-molecular-based classification. *Acta Neuropathol.* 2021;142(4):707-728. doi: 10.1007/s00401-021-02350-y.
- 10 Parchi, P.; Zou, W.; Wang, W.; Brown, P.; Capellari, S.; Ghetti, B.; Kopp, N.; Schulz-Schaeffer, W.J.; Kretzschmar, H.A.; Head, M.W.; et al. Genetic influence on the structural variations of the abnormal prion protein. *Proc. Natl. Acad. Sci. USA* 2000, 97, 10168-10172.
- 11 Hermann, P. & Zerr, I. Rapidly progressive dementias – aetiologies, diagnosis and management. *Nat. Rev. Neurol.* 18, 363376 (2022).
- 12 Cunha, I.A.; Gomes, I.; Gens, H.; Guimarães, S.; Martins, A.I.; Bento, C. Sporadic Creutzfeldt-Jakob disease presenting as epilepsy partialis continua and nocturnal nystagmus. *Eur. J. Neurol.* 2021, 28, 2456-2459.
- 13 Hernández J, Zaninovich-Ruiz M, Valencia H. Enfermedad por priones: Revisión de la literatura. *Salutem Scientia Spiritus* 2022; 8(1):66-72.



Ruptura Hepática

como complicación de **Síndrome de HELLP**, a propósito de un reporte de caso.

Recibido: 16 de Mayo de 2025
Aceptado: 4 de Noviembre de 2025

Autores:

Juan Esteban Velásquez Ríos¹, Juan José Marín Morales¹, Pedro Alfonso Cortázar Serrato²

1. Estudiante de internado rotatorio Hospital Departamental Universitario del Quindío San Juan de Dios .
2. Médico Gineco-Obstetra del Hospital Departamental Universitario del Quindío San Juan de Dios.

Palabras Claves:

Preeclampsia, Hematoma hepático, síntoma premonitorio.

Lista de siglas:

PS: Preeclampsia severa, **RH:** Ruptura hepática, **THAE:** Trastornos hipertensivos asociados al embarazo.

RESUMEN

La preeclampsia forma parte del espectro de los Trastornos Hipertensivos Asociados al Embarazo (THAE) y presenta una prevalencia del 2%-8% durante la gestación. Sus complicaciones son graves y se asocian a mortalidad materna extrema, siendo la Ruptura Hepática (RH) una de ellas. Se ha reportado una baja incidencia general de RH asociada a cuadros de preeclampsia-eclampsia, estimada en aproximadamente 1 de cada 45,000 nacimientos. Por lo tanto, la presentación de esta complicación es meritoria de estudio. Se presenta el caso de una mujer de 34 años, trigestante, con embarazo de 39+0 semanas de gestación, quien consultó por cuadro compatible con trabajo de parto en fase activa. Dentro de sus antecedentes se registró un síndrome de HELLP en su gestación previa hace 12 años. Durante la vigilancia del trabajo de parto, la paciente desarrolló cifras tensionales en crisis y dolor epigástrico refractario a la analgesia. Estos hallazgos, asociados a su antecedente obstétrico, motivaron la decisión de finalizar la gestación por vía abdominal. Durante el procedimiento quirúrgico se identificó un abundante hemoperitoneo proveniente de un hematoma hepático capsular roto, secundario a preeclampsia con criterios de severidad (PS). La paciente requirió hospitalización en la Unidad de Cuidados Intensivos (UCI) durante 5 días para la instauración del manejo farmacológico y control de las cifras tensionales. En este periodo se normalizó el perfil de daño endotelial y se logró la estabilización hemodinámica. Finalmente, fue dada de alta hospitalaria 9 días después del ingreso por una adecuada evolución del puerperio.

ABSTRACT

Preeclampsia is part of the spectrum of hypertensive disorders associated with pregnancy (HDAP), with a prevalence of 2–8% during gestation. Its complications can be extremely serious and are associated with high maternal mortality, one of which is hepatic rupture (HR). A low overall incidence of HR associated with preeclampsia-eclampsia has been reported, estimated at approximately 1 in every 45,000 births, which makes the presentation of this complication worthy of study.

We present the case of a 34-year-old woman, in her third pregnancy, at 39+0 weeks of gestation, who presented with symptoms compatible with active phase labor. Her medical history included HELLP syndrome in a previous pregnancy 12 years earlier. During labor monitoring, she experienced hypertensive crisis and epigastric pain that was refractory to analgesia. These findings, combined with her obstetric history, led to the decision to deliver via cesarean section. During the surgical procedure, abundant hemoperitoneum was found, originated from a ruptured capsular hepatic hematoma, secondary to severe preeclampsia.

The patient required admission to the intensive care unit (ICU) for 5 days to initiate pharmacologic management of blood pressure. During this time, endothelial injury markers normalized, and the patient achieved hemodynamic stabilization. She was discharged 9 days after admission following an adequate postpartum recovery.

INTRODUCCIÓN

La preeclampsia forma parte de los Trastornos Hipertensivos Asociados al Embarazo (THAE). Se define por el hallazgo de novo de tensión arterial $\geq 140/90$ mmHg en dos tomas separadas por cuatro horas, asociado a proteinuria (≥ 300 mg/24h) o a algún signo de daño a órgano blanco. Estos criterios deben presentarse posterior a las 20 semanas de gestación, incluyendo el parto y el puerperio. Los THAE constituyen una de las principales causas de mortalidad materna extrema, siendo responsables de cerca del 18% de las muertes maternas.

Dentro de los síndromes asociados a la progresión de la preeclampsia se encuentran la eclampsia y el síndrome de HELLP. Este último es una complicación coagulopática que se presenta con la tríada clásica de anemia

hemolítica (aumento de la lactato deshidrogenasa [LDH] ≥ 600 mg/dL), elevación de las enzimas hepáticas (más del doble del rango de normalidad) y trombocitopenia de consumo (plaquetas $< 100,000/mm^3$). Clínicamente, se puede manifestar con dolor epigástrico refractario a la analgesia, visión borrosa, fosfenos y tinnitus, conocidos como síntomas premonitorios de vasoespasmo.

El síndrome de HELLP es una patología infrecuente, afectando a cerca del 0.5% al 0.9% de todos los embarazos, y aproximadamente al 15% de las pacientes con preeclampsia en la gestación actual. No obstante, el síndrome de HELLP supone un riesgo de mortalidad materna extrema, siendo responsable del 1% al 24% de las muertes maternas, dependiendo del acceso a la atención sanitaria.

DESCRIPCIÓN DEL CASO

Datos del Paciente

34 años, trigestante, embarazo de 39+0 semanas, periodo intergenésico de 4 años, antecedente de síndrome de HELLP hace 12 años que requirió cesárea de emergencia.

La paciente consultó al servicio de urgencias por hidrorrea y dolor tipo contracción con dinámica uterina irregular. Ingresó a sala de partos para vigilancia y evolución espontánea del trabajo de parto. Al examen físico de ingreso, los signos vitales se encontraban en rangos de normalidad, con una tensión arterial de 120/75 mmHg. Los cambios cervicales eran tempranos, dilatación de 3 cm con borramiento del 60%, dinámica uterina palpable, movimientos fetales presentes y monitoría fetal Categoría I según el ACOG.

El 19 de julio de 2024 se tomaron paraclínicos de rutina (Tabla 1), por lo cual se solicitaron niveles de transaminasas y deshidrogenasa láctica. Seis horas posterior al ingreso, durante la ronda médica, se documentó una tensión arterial de 160/110 mmHg en dos tomas separadas por 15 minutos, asociada a epigastralgia que no cedía a la analgesia. Ante estos hallazgos, se articuló el diagnóstico de preeclampsia con criterios de severidad (PS) y sospecha de síndrome de HELLP incompleto debido a los valores de transaminasas (AST: 173.5 UI/L; ALT: 119.3 UI/L). Se inició manejo antihipertensivo con un bolo de labetalol (20 mg) e impregnación con sulfato de magnesio. El control tensional 20 minutos después fue de 140/72 mmHg, fuera de crisis.

El resto del examen físico evidenció cambios cervicales avanzados (dilatación de 7 cm con borramiento del 90%) y dinámica uterina regular, por lo que se decidió continuar la vigilancia espontánea del trabajo de parto.

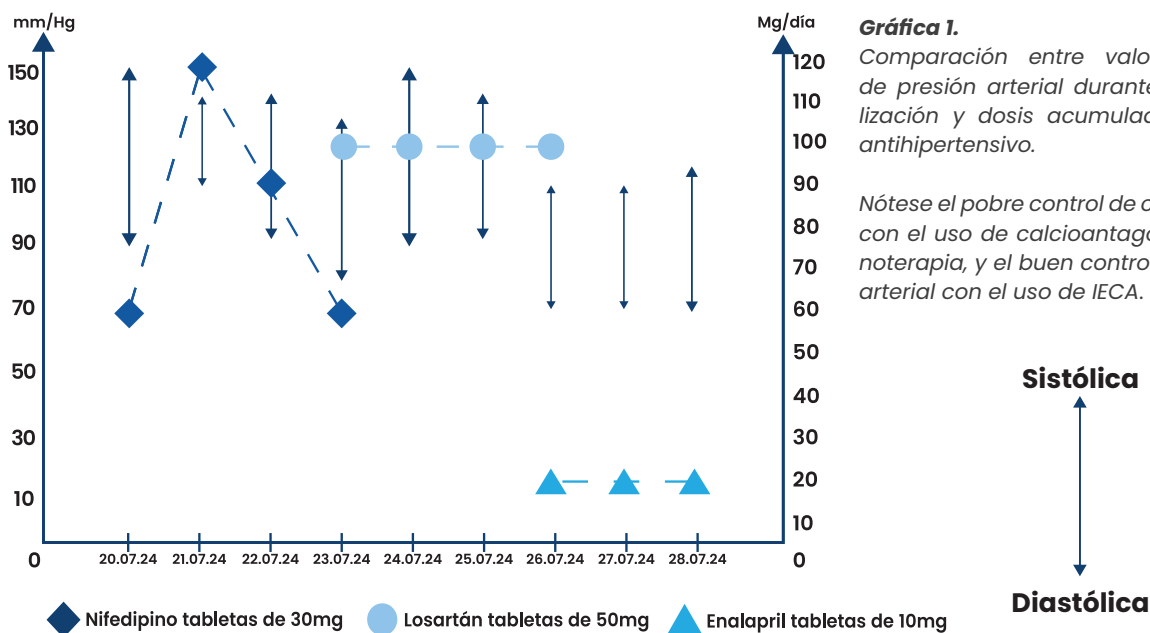
Doce horas posteriores al ingreso, en la siguiente valoración médica, la paciente persistió con dolor abdominal, ahora de mayor intensidad, asociado a sangrado genital rutilante e hipertonía uterina. Ante la sospecha de abrupcio de placenta, se decidió realizar una cesárea de emergencia.

La cesárea se llevó a cabo sin complicaciones ginecológicas y se descartó el diagnóstico inicial de abrupcio placentario. Sin embargo, entre los hallazgos quirúrgicos se identificó un gran hemoperitoneo de aproximadamente 1,000 mL, proveniente de la ruptura de un hematoma hepático subcapsular. Este hallazgo requirió una primera intervención quirúrgica por parte del servicio de cirugía general. El procedimiento quirúrgico finalizó con laparostomía, colocación de bolsa de Bogotá y empaquetamiento del lecho hepático para un "second look" (reintervención programada). Posteriormente, la paciente ingresó al servicio de cuidados intensivos.

PARÁMETRO	19/07/24	20/07/24	21/07/24	22/07/24	23/07/24	27/07/24
HB (mg/dl)	14.0	9.6	7.4	11.3	9.6	10
HTC (%)	40.0	27.7	21.4	32.1	27.4	28.8
VCM (fL)	86.8	87.6	88.1	88.5	86.6	87.2
HCM (pg)	30.3	30.2	30.6	30.4	30.2	30.2
PLAQ (xmm ³)	134	78	97	170	221	342000
LEU (xmm ³)	8.3	12.9	12.8	17.3	12.0	17100
LDH	443.1	-	-	-	344.5	910
AST (UI/L)	173.5	885.7	-	-	102.3	54.5
ALT (U/L)	119.3	646.3	-	-	285.60	96.2
BT	0.71	-	-	-	-	0.97
BI	0.18	-	-	-	-	0.39
BD	0.53	-	-	-	-	0.58
CREATININA	0.53	-	-	-	0.55	0.45

Tabla 1. Progresión cronológica de parámetros de daño endotelial

Tras tres días de hospitalización en UCI, la paciente fue llevada a “second look”, donde se realizó el desempaquetamiento del lecho hepático, el control del sangrado y el cierre de la cavidad. La paciente permaneció en UCI durante cinco días, periodo en el cual se realizaron controles diarios del perfil toxémico, control estricto de las cifras tensionales y titulación de dosis de antihipertensivos. La evolución tensional se resume en la Gráfica 1.



Tras su traslado a piso, la paciente permaneció asintomática por los siguientes cuatro días. Se continuaron los controles diarios de perfil toxémico, tal como se evidencia en la Tabla 1. Finalmente, el 28 de julio de 2024, nueve días después del ingreso, se indicó el egreso hospitalario tras el control farmacológico de las cifras tensionales y la reducción significativa de los parámetros de daño endotelial. Asistió a control postoperatorio el 14 de agosto de 2024 con reporte de transaminasas y LDH en rangos de normalidad, y cifras tensionales en metas (100/80 mmHg), por lo que se decidió suspender el manejo antihipertensivo.

PERSPECTIVA DEL PACIENTE

No fue posible obtener la perspectiva de la paciente sobre su enfermedad y evolución clínica.

DISCUSIÓN

La Ruptura Hepática (RH), como complicación del síndrome de HELLP, aunque infrecuente, representa una amenaza crítica para la vida materna y fetal. El caso presentado de una trigestante de 34 años con antecedente de HELLP previo ilustra esta severidad.

La paciente desarrolló un cuadro de preeclampsia severa manifestada como síndrome de HELLP incompleto, asociado a epigastralgia refractaria durante el trabajo de parto, lo cual motivó una cesárea de emergencia.

El hallazgo intraoperatorio fue un hematoma hepático subcapsular roto que resultó en un hemoperitoneo masivo (aproximadamente 1,000 mL).

La literatura respalda este desenlace, dado que la RH asociada al síndrome de HELLP se ha reportado en aproximadamente 1 de cada 45,000 nacimientos (5). Su fisiopatología se atribuye al daño endotelial, el vasoespasmo y la isquemia hepática, que favorecen la necrosis y la formación de hematomas subcapsulares con potencial ruptura espontánea. Clínicamente, esta complicación puede manifestarse con dolor en hipocondrio derecho o epigastrio. En el caso descrito, estos síntomas fueron persistentes y progresivos, lo que subraya la importancia de mantener un alto índice de sospecha ante el dolor abdominal severo en el contexto de preeclampsia y/o síndrome de HELLP.

Las herramientas diagnósticas como la tomografía y la ecografía son fundamentales; sin embargo, en muchos casos el diagnóstico se establece intraoperatoriamente, como sucedió en esta paciente (6). El manejo varía desde enfoques conservadores hasta procedimientos quirúrgicos como el empaquetamiento hepático, laparostomía y en casos extremos, el trasplante hepático. En la paciente descrita, fue necesaria una intervención quirúrgica urgente con empaquetamiento y colocación de bolsa de Bogotá para un abordaje tipo "second look", seguido de manejo en UCI.

A pesar de la gravedad del cuadro, la paciente presentó una recuperación satisfactoria, lo que resalta la relevancia de una atención multidisciplinaria oportuna. Según reportes recientes, la mortalidad materna por hemorragia hepática en trastornos hipertensivos del embarazo puede alcanzar hasta un 7.5%. Por lo tanto, este caso subraya no solo la rareza de la complicación, sino también la necesidad de una vigilancia clínica rigurosa, particularmente en pacientes con antecedentes sugestivos.

CONSIDERACIONES ÉTICAS

Se obtuvo consentimiento informado y aprobación de los familiares de la paciente para la publicación de las imágenes y de la información, protegiendo su derecho de confidencialidad e intimidad.

Los autores declaran que en la elaboración de este trabajo no se emplearon tecnologías asistidas por inteligencia artificial (IA) como modelos de lenguaje grandes, chatbots o creadores de imágenes.

CONFLICTO DE INTERESES

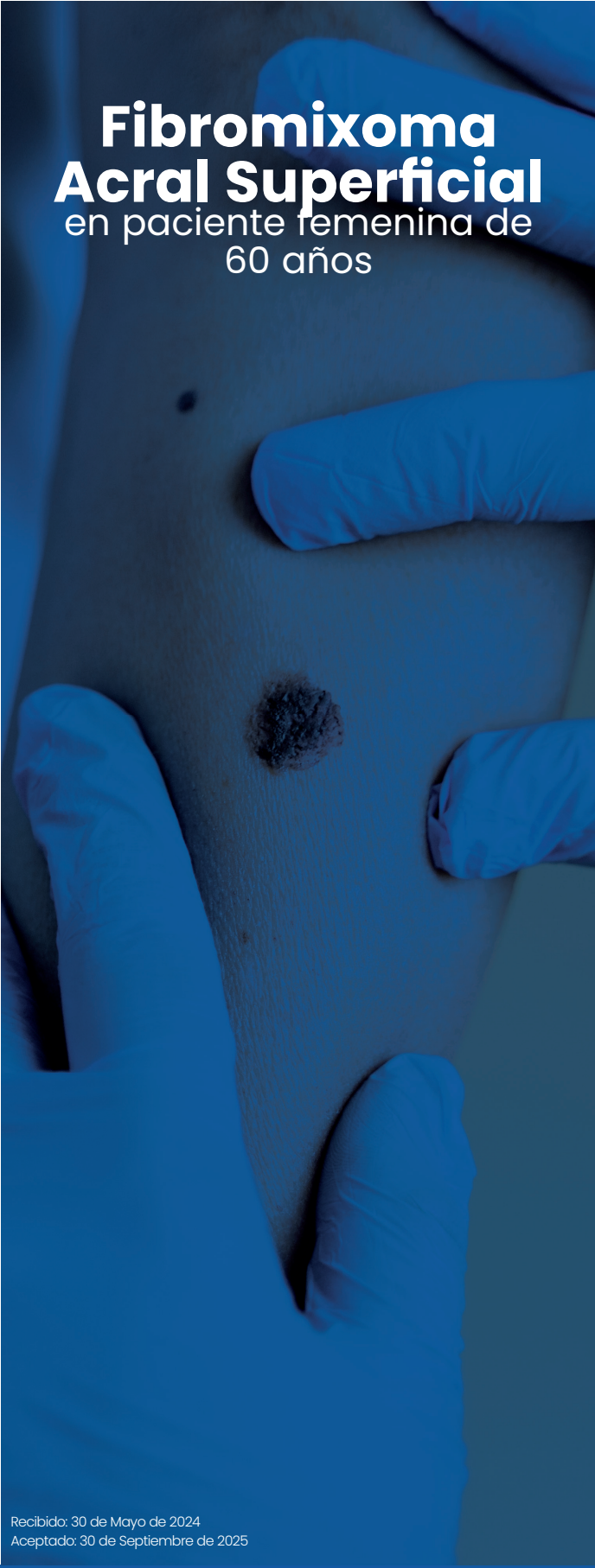
No hay conflicto de intereses entre los investigadores, el sujeto de estudio y los asesores.

CONTRIBUCIONES DE LOS AUTORES

Recolección, análisis de la información y elaboración del manuscrito: todos los autores.

BIBLIOGRAFÍA

- 1 Santa Cruz Pavlovich Francisco, Salmeron Salcedo Cristofer, Ponce Rivera Mónica, Lina Flórez Alejandro. Preeclampsia: Revisión Revista Homeostasis [Internet]. 2023 Medigraphic.com. [citado el 7 de abril de 2025]. Disponible en: <https://www.medigraphic.com/pdfs/homeostasis/hom-2023/hom231b.pdf>
- 2 Hernández Higareda Salvador, Ruvalcaba Ramírez Miguel Ángel Muñoz Navarro Ismael, Flores Cruz Jesús, Pérez Ávila Carlos Eduardo. Ruptura hepática asociada con síndrome HELLP: una urgencia quirúrgica. Cir Gen [Internet]. 2016 [citado el 7 de abril de 2025]; 38(1):19–21. Disponible en: https://www.scielo.org.mx/scielo.php?script=sci_arttext&pid=S1405-00992016000100019
- 3 Sibai Baha. Diagnosis and management of gestational hypertensive disorders. Obstetrics and Gynecology. [Internet]. 2003. Jul;102(1):181–92. doi: 10.1016/s0029-7844(03)00475-7. PMID: 12850627.
- 4 Keisser Sharon, Owens Michelle, Parrish Marc, Cushman Julie, Bufkin Laura, May Warren, Martin James. HELLP syndrome: National perinatal database. American Journal of Obstetrics and Gynecology. [Internet]. 2011. 28(3): 187–194 DOI: 10.1055/s0030-1266155
- 5 Kelly J, Ryan D, O'Brien N, Kirwan W. Second trimester hepatic rupture in a 35 year old nulliparous woman with HELLP syndrome: a case report. World J Emerg Surg [Internet]. 2009;4(1):23. Disponible en: <http://dx.doi.org/10.1186/1749-7922-4-23>
- 6 Dubey Susanita, Rani Jyostna. Hepatic rupture in preeclampsia and HELLP syndrome: A catastrophic presentation. Taiwan J Obstet Gynecol [Internet]. 2020;59(5):643–51. Disponible en: <http://dx.doi.org/10.1016/j.tjog.2020.07.003>
- 7 Kilpatrick Charlie, Shamshirsaz Amir. Abordaje del dolor abdominal/pélvico agudo en pacientes embarazadas y puérperas. UpToDate [Internet]. Uptodate.com. [citado el 7 de abril de 2025]. Disponible en: https://www.uptodate.com/contents/approach-to-acute-abdominal-pelvic-pain-in-pregnant-and-postpartum-patients?search=ruptura%20hepatica&source=search_result&selectedTitle=2%7E53&usage_type=default&display_rank=2



Fibromixoma Acral Superficial en paciente femenina de 60 años

Recibido: 30 de Mayo de 2024
Aceptado: 30 de Septiembre de 2025

Autores:

Isabela Hernández Dávila¹ Johan Manuel Castaño ¹ Daniel Rodríguez ¹ Ruben Darío Olivares Castro²

1. Estudiantes de internado rotatorio Hospital Departamental Universitario del Quindío San Juan de Dios.

2. Médico especialista en Ortopedia y Traumatología y Cirugía de Mano Hospital Departamental Universitario del Quindío San Juan de Dios.

Palabras Clave:

Fibromixoma acral superficial, Tumores de partes blandas, Neoplasia benigna, Tumor digital, Tumores mesenquimales, Lesión acral, Células fusiformes.

Lista de Siglas:

FAS: Fibromixoma acral superficial.

RESUMEN

El fibromixoma acral superficial es un tumor poco común que suele afectar las extremidades, principalmente manos y pies. Afecta en su mayoría a personas de mediana edad y se presenta predominantemente en varones. Sus características lo ubican como una neoplasia benigna; sin embargo, puede aumentar considerablemente de tamaño. Se presenta el caso de una paciente femenina de 60 años con diagnóstico de fibromixoma acral superficial, una neoplasia benigna poco frecuente de tejidos blandos. Se describe el cuadro clínico, hallazgos histopatológicos y el abordaje terapéutico empleado.

ABSTRACT

Superficial acral fibromyxoma is an uncommon tumor that typically affects the extremities, mainly the hands and feet. It predominantly occurs in middle-aged individuals and is more frequently observed in males. Its characteristics classify it as a benign neoplasm; however, it can increase significantly in size. We present the case of a 60-year-

old female patient diagnosed with superficial acral fibro myxoma, a rare benign neoplasm of the soft tissues. We describe the clinical presentation, histopathological findings, and therapeutic approach used

INTRODUCCIÓN

El fibromixoma acral superficial es un tumor raro que afecta principalmente a las extremidades distales. Fue descrito por primera vez en 2001 como una neoplasia benigna de crecimiento lento que se localiza predominantemente en los dedos de manos y pies, aunque también puede aparecer en otras regiones acrales (1,2). Histológicamente, se caracteriza por la presencia de células fusiformes dispersas en una matriz mixoide con fibras de colágeno y vasos de pared delgada (3). Aunque su comportamiento es benigno, puede recurrir locamente si la escisión no es completa (3,4).

Debido a su similitud con otras lesiones de tejidos blandos, su diagnóstico suele ser complejo y requiere estudios histopatológicos e inmunohistoquímicos (5,6).

La positividad para marcadores como CD34 y vimentina ayuda a diferenciarlo de otras neoplasias similares, como el mixoma o el dermatofibrosarcoma protuberans (5,7).

Su manejo suele ser quirúrgico, con un pronóstico favorable en la mayoría de los casos (4,8).

El fibromixoma acral superficial es una entidad poco frecuente, con menos de 200 casos reportados en la literatura desde su primera descripción (5,7). Afecta predominantemente a adultos de mediana edad y mayores, con una mayor incidencia en la sexta y séptima décadas de la vida. No presenta predilección significativa de acuerdo al sexo, aunque algunos estudios sugieren una leve predominancia en hombres 61% frente a mujeres con 39% de frecuencia en ellas (2,7). Se localiza principalmente en los dedos de manos y pies, pero también puede afectar la palma, la planta y la región

periungueal (1,9). Debido a su crecimiento lento e indoloro, los pacientes suelen consultar tardíamente, cuando la lesión ha alcanzado un tamaño considerable (10).

DESCRIPCIÓN DEL CASO

Se trata de una paciente femenina de 60 años de edad sin antecedentes de importancia con cuadro clínico de 5 años de evolución años consistente en dolor en primer dedo de la mano derecha, refiere aparición de masa y dolor, en el dedo pulgar por la cual estuvo en seguimiento por oncología quienes indicaron realizar una resonancia magnética en el dedo pulgar, el cual se realizó el día 26.07.24. Dónde reportan: Lesión de tejidos blandos profundos en falange distal del primer dedo con alta sospecha de un tumor de células gigantes de la vaina tendinosa; razón por la cual solicitaron valoración por cirugía de mano realizada el 26.11.24 dónde posterior a una valoración física y un análisis de los hallazgos de la resonancia magnética, indican como opción de tratamiento realizar una intervención quirúrgica; la paciente acepta y por lo cual se citó a una valoración preanestésica el 05.12.24 en la cual aprobaron el procedimiento quirúrgico que se describe en el siguiente apartado.

Hallazgos clínicos: Masa móvil a nivel del flexor del dedo pulgar.

Evaluaciones diagnósticas: Para confirmar el diagnóstico y definir tratamiento se empleó una resonancia magnética del dedo pulgar derecho, además de un examen físico identificando las características de la masa.

Intervención terapéutica: El 07.01.25 se llevó a cabo una resección de tumor de piel o tejido celular subcutáneo del dedo pulgar derecho.

Descripción Quirúrgica: Luego de asepsia y antisepsia, uso de campos estériles se provocó isquemia de dedo pulgar en su base y

posteriormente incisión en el borde del dedo cubital, disección por planos. Se encuentra masa multilobulada en el extremo distal al lado de la inserción del tendón flexor y se llevó a cabo una resección amplia de la base del tumor, disecando en su totalidad aparentemente. Se hizo hemostasia y se suturó con prolene 3-0 puntos separados, se retiró isquemia y se colocaron gasas con alcohol, algodón laminado y venda elástica.

Seguimiento y resultados: Se realizó biopsia, la cual es enviada a patología donde reportan fragmento redondeado de tejido que mide 0.5x0.5x0.4 cm de color pardo claro, elástico y de superficie epidérmica leñosa y rugosa. La cual a nivel microscópico se identifica como una neoplasia mesenquimal benigna bien delimitada y encapsulada, constituida por células fusiformes sin atipia en haces cortos con focos de esclerosis y extenso material mixoide.

La recuperación de dicho procedimiento fue ambulatorio y la paciente retomó sus actividades diarias, de forma inmediata. Un mes y medio después el 21.02.25 la paciente acude a cita de control postquirúrgico donde se observa adecuada cicatrización de la herida quirúrgica (Figura 1) y se revisó informe de patología que por sus hallazgos morfológicos reporta fibromixoma acral superficial totalmente resecado. Debido a estos hallazgos solicitaron cita de control con oncología realizada el 18.03.25, quienes solicitaron estudios complementarios para confirmar resección completa, los cuales se realizaron en el mes de abril confirmando ausencia total de restos de lesión tumoral.

DISCUSIÓN

En el presente reporte de caso se contó con el consentimiento informado de la paciente, facilitando así la realización del mismo.

El fibromixoma acral superficial (FAS) es un tumor benigno raro de origen mesen-

quimal, descrito por primera vez por Fetsch et al. en 2001 (1). Afecta predominantemente a adultos de mediana edad y mayores, con predilección por las extremidades distales, especialmente los dedos de manos y pies (1, 9). Aunque su comportamiento clínico suele ser indolente y de crecimiento lento, puede alcanzar tamaños considerables antes del diagnóstico, como en el caso presentado, donde la paciente reportó síntomas por más de cinco años antes de la intervención quirúrgica. El diagnóstico del FAS suele ser un desafío debido a su similitud con otras lesiones de tejidos blandos como el mixoma, el dermatofibrosarcoma protuberans y el tumor de células gigantes de la vaina tendinosa (3, 6). De hecho, en este caso, la resonancia magnética sugería inicialmente esta última entidad. Este tipo de error diagnóstico es común en ausencia de estudios histopatológicos e inmunohistoquímicos (5). Morfológicamente, el FAS se caracteriza por una proliferación de células fusiformes sin atipia, dispuestas en un estroma mixoide con colágeno y vasos de pared delgada (4, 8). Estos hallazgos fueron claramente evidenciados en la biopsia de la paciente. La inmunohistoquímica, aunque no fue detallada en este caso, suele mostrar positividad para CD34 y vimentina, lo que ayuda a diferenciarlo de otras neoplasias similares (3, 7). El tratamiento estándar del FAS es la resección quirúrgica completa con márgenes adecuados. A pesar de su benignidad, el FAS presenta un riesgo considerable de recurrencia local, especialmente cuando la resección es incompleta, con tasas que pueden superar el 20% (4, 6). En el presente caso, se realizó una resección amplia del tumor, que fue bien tolerada por la paciente, con evolución postoperatoria favorable y cicatrización adecuada. La ausencia de atipia, la encapsulación del tumor y la resección completa son factores pronósticos positivos. El seguimiento postoperatorio es fundamental, ya que la recurrencia puede ocurrir incluso después de varios años (9). En esta paciente, aunque el control inicial fue satisfactorio, se planificó seguimiento por oncología

ortopédica con estudios complementarios para confirmar la resección completa (10). Este caso resalta la importancia del diagnóstico diferencial adecuado en lesiones acrales de crecimiento lento y destaca el valor del abordaje multidisciplinario en tumores poco frecuentes.

CONSIDERACIONES ÉTICAS

Se obtuvo consentimiento informado y aprobación de los familiares de la paciente para la publicación de las imágenes y de la información, protegiendo su derecho de confidencialidad e intimidad.

Los autores declaran que en la elaboración de este trabajo no se emplearon tecnologías asistidas por inteligencia artificial (IA) como modelos de lenguaje grandes, chat bots o creadores de imágenes.

CONFLICTO DE INTERESES

Los autores declaran no tener ningún conflicto de interés.

CONTRIBUCIONES DE LOS AUTORES



Recolección, análisis de la información y elaboración del manuscrito: todos los autores.


BIBLIOGRAFÍA

- 1 Fetsch JF, Laskin WB, Miettinen M. Superficial acral fibromyxoma: a clinicopathologic and immunohistochemical analysis of 37 cases of a distinctive soft tissue tumor. *Am J Surg Pathol.* 2001;25(7):838-44. doi: 10.1097/00000478-200107000-00002
- 2 Fetsch JF, Laskin WB, Miettinen M. Superficial acral fibromyxoma: a clinicopathologic and immunohistochemical analysis of 37 cases. *Hum Pathol.* 2001;32(7):704-14. doi: 10.1053/hupa.2001.25903
- 3 Hollmann TJ, Bovée JVMG, Fletcher CDM. Digital fibromyxoma (superficial acral fibromyxoma): a detailed characterization of 124 cases. *Am J Surg Pathol.* 2012;36(6):789-98. doi: 10.1097/PAS.0b013e31824cf041
- 4 Hollmann TJ, Fletcher CDM. Superficial acral fibromyxoma: a clinical and pathological study of 124 cases with assessment of recurrence rates and malignant potential. *Mod Pathol.* 2005;18(5):657-62. doi: 10.1038/modpathol.3800331
- 5 Hatch SB, Jennings TA, DeYoung BR, Thompson CT, High WA. Superficial acral fibromyxoma: a series of cases and review of the literature. *J Cutan Pathol.* 2016;43(2):160-5. doi: 10.1111/cup.12644
- 6 Requena L, Kutzner H. Benign neoplasms with myxoid stroma: clinicopathological and differential diagnostic aspects. *Semin Diagn Pathol.* 2013;30(1):2-18. doi: 10.1053/j.semdp.2012.01.002
- 7 Malagón HD, Ragsdale BD, Sweet DE. Superficial acral fibromyxoma: report of 25 cases and review of the literature. *Arch Pathol Lab Med.* 2005;129(8):971-4. doi: 10.5858/2005-129-971-SAFROC
- 8 Michal M, Mentzel T. Superficial acral fibromyxoma: a distinctive tumor with predilection for acral sites. *Virchows Arch.* 2002;440(5):456-60. doi: 10.1007/s00428-001-0570-5

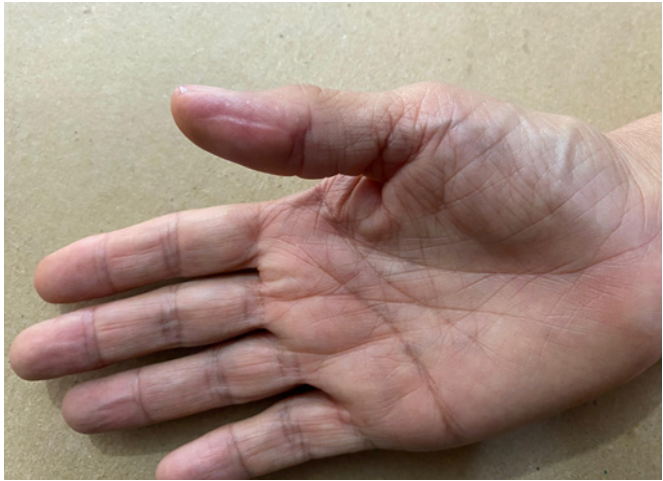

Figura 1: Se observa cicatriz quirúrgica en cara medial del dedo pulgar derecho.

-  Martínez-Martínez F, Delgado-Rodríguez A, Santana-Cabrera R, Rodríguez-Pérez M, Santana-Artiles A. Fibromixoma acral superficial en paciente masculino: reporte de caso. *Rev Cubana Reumatol* [Internet]. 2020 [citado 2 Mar 2026];22(2):e711. Disponible en: revreumatologia.sld.cu doi: 10.5281/zenodo.3948792
-  Mendes MS, Koifman AC, Ferreira MT, Abrahão AC, Alves FA. Superficial acral fibromyxoma: report of two cases and immunohistochemical study. *Braz J Otorhinolaryngol* [Internet]. 2013 [citado 2 Mar 2026];79(2):253-7. Disponible en: www.sciencedirect.com doi: 10.5935/1808-8694.20130044



Reporte de caso de peritonitis y sepsis abdominal en paciente con antecedente de carcinoma cervical.

Autores:

Cherith Tatiana Osorio Andrade¹, Ana Isabel Salinas Velásquez¹, Liliانا Pachón Vivas²

1. Estudiantes de internado rotatorio Hospital Departamental Universitario del Quindío San Juan de Dios.

2. Ginecoobstetra Hospital Departamental Universitario del Quindío San Juan de Dios.

Palabras Clave:

Abdomen agudo, Sepsis abdominal, Histerectomía.

Lista De Siglas:

MG/DL: Miligramos sobre Decilitro.

UCI: Unidad de Cuidados Intensivos

PCR: Proteína C Reactiva.

PCT: Procalcitonina.

UGRE: Unidad de Glóbulos Rojos Empaquetados.

RESUMEN

Se presenta el caso de una paciente femenina de 30 años, con antecedentes de carcinoma cervical in situ en espera de conización, quien desarrolló peritonitis y sepsis abdominal de origen ginecológico. La paciente ingresó con dolor abdominal generalizado tipo cólico, fiebre y síntomas inespecíficos, inicialmente clasificados como "dolor abdominal a estudio". Sin embargo, por su evolución clínica desfavorable se decidió realizar intervención quirúrgica en la que se confirmó peritonitis difusa y un compromiso ginecológico severo. El manejo de la paciente fue multidisciplinario e incluyó ingreso a la UCI, dos cirugías mayores y soporte hemodinámico y ventilatorio. En la primera laparotomía se encontró una infección polimicrobiana con material purulento en la cavidad abdominal, iniciándose tratamiento con gentamicina y clindamicina, luego ajustado a piperacilina/tazobactam tras identificar *Streptococcus pyogenes*.

Recibido: 16 de Mayo de 2025
Aceptado: 1 de Octubre de 2025

En una segunda cirugía, debido a la inflamación severa, se realizó una histerectomía para controlar la infección.

Este caso demuestra la importancia del diagnóstico precoz en pacientes con sepsis abdominal asociada a condiciones ginecológicas. Destaca además el papel del manejo quirúrgico oportuno, el uso estratégico de antibióticos de amplio espectro ajustados a cultivos y la necesidad de un abordaje multidisciplinario para el manejo de las complicaciones severas.

Finalmente, este reporte refuerza la importancia del seguimiento integral para optimizar los resultados clínicos en este tipo de pacientes.

ABSTRACT

This case presents a 30-year-old female patient with a history of cervical carcinoma in situ awaiting conization, who developed peritonitis and abdominal sepsis of gynecological origin. The patient was admitted with generalized colicky abdominal pain, fever, and nonspecific symptoms, initially classified as "abdominal pain under evaluation." However, due to her unfavorable clinical course, surgical intervention was performed, confirming diffuse peritonitis and severe gynecological involvement.

The patient's management was multidisciplinary and included admission to the ICU, two major surgeries, and hemodynamic and ventilatory support. The first exploratory laparotomy revealed a polymicrobial infection with purulent material in the abdominal cavity, prompting initial treatment with gentamicin and clindamycin, later adjusted to piperacillin/tazobactam after *Streptococcus pyogenes* was identified. In a second surgery, due to severe inflammation, a hysterectomy was performed to control the infection.

This case highlights the importance of early diagnosis in patients with abdominal sepsis related to gynecological conditions. It also underscores the role of timely

surgical management, the strategic use of broad-spectrum antibiotics tailored to culture results, and the need for a multidisciplinary approach in managing severe complications. Finally, this report reinforces the significance of comprehensive follow-up to optimize clinical outcomes in such patients.

INTRODUCCIÓN

El presente reporte de caso detalla el abordaje y la evolución de una paciente femenina de 30 años con antecedente de carcinoma in situ de cérvix que desarrolla peritonitis y sepsis abdominal de origen ginecológico. La peritonitis y la sepsis abdominal son complicaciones graves que requieren un diagnóstico y tratamiento oportunos debido a su alta mortalidad [1]. La peritonitis, definida como la inflamación del peritoneo, y la sepsis abdominal como la respuesta inflamatoria sistémica a una infección intraabdominal, pueden ser causadas por diversas etiologías, incluyendo infecciones, traumatismos o perforación de órganos [2]. En este caso, la paciente ingresa por dolor abdominal generalizado, fiebre y signos de irritación peritoneal, lo que inicialmente sugiere un abdomen agudo a estudio. Sin embargo, la evolución tórpida y los hallazgos quirúrgicos confirman la peritonitis y la sepsis abdominal, requiriendo múltiples intervenciones para controlar la infección y antibioticoterapia de amplio espectro. La paciente presenta complicaciones como inestabilidad hemodinámica, necesidad de soporte ventilatorio y sangrado vaginal, subrayando la complejidad del caso y la importancia del manejo multidisciplinario en la Unidad de Cuidados Intensivos (UCI). Este caso destaca la importancia de la sospecha clínica y el abordaje oportuno de la peritonitis y la sepsis abdominal, especialmente en pacientes con factores de riesgo como el carcinoma cervical, así como la necesidad de múltiples intervenciones ante el desarrollo de complicaciones que aumentan la complejidad del manejo clínico.

DESCRIPCIÓN DE CASO

Paciente femenina de 30 años, mestiza, con antecedente de carcinoma in situ de cérvix la cual se encontraba a la espera de conización, consulta el día 29 de diciembre del 2024 por dolor abdominal, escalofríos, deposiciones blandas y emesis. Refiere haber sido atendida previamente con manejo analgésico sin mejoría significativa, lo que motiva su reconsulta. Al ingreso médico se encuentra con normotensión, taquicardia, afebril, al examen físico se evidenció abdomen distendido, doloroso a la palpación generalizada, con defensa voluntaria sin signos claros de irritación peritoneal.

Reporte de paraclínicos: Leucopenia ($2.4 \times 10^3/\mu\text{L}$), neutrofilia (85%), hiponatremia leve, creatinina levemente elevada (1.30 mg/dL), radiografía de abdomen con asas distendidas en flanco izquierdo, radiografía de tórax sin neumoperitoneo. Inicialmente con sospecha diagnóstica de abdomen agudo en estudio. Se inicia manejo conservador con fluidoterapia y analgesia e interconsulta con cirugía general, quienes posterior a valoración consideran que la paciente está cursando con sepsis de origen abdominal sugerida por taquicardia y leucopenia por lo que ordenan laparoscopia exploratoria.

Durante el procedimiento quirúrgico, se encuentra líquido peritoneal amarillento de aspecto mucoso en los cuatro cuadrantes, del cual se toman muestras para análisis y se realiza lavado peritoneal. Ginecología evalúa a la paciente encontrando útero y anexos congestivos con trompas uterinas engrosadas, ante los hallazgos descritos y su estado clínico, decide iniciar antibioticoterapia empírica con gentamicina y clindamicina. Durante la intervención, la paciente presenta inestabilidad hemodinámica con requerimiento de vasopresores, por lo que se indica traslado a UCI.

En UCI tras la persistente inestabilidad he-

modinámica, se decide el escalonamiento antibiótico a piperacilina/tazobactam y clindamicina e interconsulta a ginecología quienes, posterior a la valoración, consideran que paciente cursa con peritonitis abdominal generalizada de aparente origen ginecológico por salpingitis bilateral. A pesar del manejo con vasopresores y antibioticoterapia de amplio espectro, la evolución clínica continúa siendo desfavorable.

Dada la evolución tórpida, ginecología y cirugía general deciden realizar una nueva intervención quirúrgica conjunta. Durante el procedimiento, se encuentran trompas uterinas congestivas y eritematosas, así como útero hipoperfundido, por lo que se decide realizar histerectomía. Al momento de la resección, se observa salida de material purulento a través del cuello uterino, procedente de la cavidad endometrial, posterior al procedimiento quirúrgico la paciente es trasladada nuevamente a UCI, donde continúa con tratamiento antibiótico empírico.

Reporte de cultivo líquido peritoneal tomado durante la primera intervención quirúrgica: positivo para *Streptococcus pyogenes* del grupo A (Tabla 1). Sin embargo debido a la gravedad del estado clínico y el alto riesgo de infección por anaerobios, se decide no modificar el régimen antibiótico inicial.

Cinco días después de la segunda intervención quirúrgica fue realizada una ecografía transvaginal para descartar hemoperitoneo. Los hallazgos mostraron una imagen ecogénica de contornos bien definidos, con dimensiones de 56x40x42 mm (volumen 39 cc), ubicada debajo de la vejiga y aparentemente dependiente de la cúpula vaginal, sugiriendo la presencia de una colección. Sin embargo ginecología en ese momento no se consideró necesaria una intervención quirúrgica adicional. Reporte de paraclínicos de control: leucocitosis ($40.000 \times 10^3/\mu\text{L}$), neutrofilia (79.8%), trombocitosis leve ($118.000 \times 10^3/\mu\text{L}$).

Por persistencia de evolución clínica tórpida y distensión abdominal, se ordena un barrido ecográfico abdominal evidenciando colon distendido con gran cantidad de líquido intraluminal por lo que se consideró valoración por cirugía general, quienes posterior a la valoración no consideraron pertinente una nueva intervención quirúrgica debido a anticoagulación plena, la alta probabilidad de complicaciones y muerte.

Se optimiza el tratamiento médico iniciando meropenem y ajustando la dosis de clindamicina, además de incorporar metronidazol. Previo a esto se realizaron toma de hemocultivos sin embargo los resultados fueron negativos (Tabla 2); posterior al inicio del nuevo régimen, se observa una leve disminución en leucocitosis y en los reactantes de fase aguda como proteína C reactiva (PCR) y procalcitonina (PCT), y la paciente muestra mejoría en su nivel de sedación, logrando mantenerse despierta. Sin embargo, la extubación no fue exitosa, por lo que se solicita valoración por cirugía general para la realización de traqueostomía, con el fin de proteger la vía aérea.

Paciente posterior a los días presenta descenso de hemoglobina a 6 mg/dl en la cual se tenía criterio de transfusión sanguínea administrando 2 unidades de glóbulos rojos empaquetados (UGRE) se realizó una valoración completa verificando homeostasia de herida quirúrgica en la cual fue encontrada sin estigmas de sangrado, sin embargo se realizó tacto vaginal donde se evidenció sangrado vaginal escaso el cual fue revisado por ginecología, considerando que paciente debía ser llevada a quirófano para revisión en donde fue encontrado sangrado activo por vértice derecho e izquierdo de cúpula vaginal, realizando rafia de esta con éxito y sin posterior sangrado, adicional a esta intervención fue revisada cavidad abdominal sin evidencia de colección, ni otros hallazgos relevantes.

Posterior a la intervención quirúrgica, se realizó traqueotomía para asegurar la vía aérea y se decidió ajuste en la terapia

antibiótica de amplio espectro, instaurando manejo con vancomicina y se continuó el manejo con metronidazol, tras el reporte de hemocultivos positivos para *Staphylococcus haemolyticus* productor de betalactamasas (Tabla 3). Se mantuvo vigilancia clínica estrecha.

En los días subsecuentes, se evidenció mejoría del estado neurológico de la paciente, quien comenzó a responder órdenes simples mediante movimientos cefálicos y seguimiento ocular. Se inició protocolo de destete progresivo de la traqueostomía con ventilación en modalidad de tienda, sin embargo, presentó íleo paralítico postoperatorio manifestado por emesis y distensión abdominal, por lo que se suspendió la vía oral, se ajustó el esquema terapéutico y se instauró manejo antiemético. A los 8 días de manejo con metronidazol, este fue suspendido, continuando la vancomicina hasta completar el tratamiento. Se evidenció adecuada cicatrización de la herida quirúrgica, pero al examen genital se observaron lesiones sugestivas de infección micótica, por lo que se inició tratamiento con clotrimazol óvulos. La paciente continuó mejorando clínicamente, tolerando la tienda de traqueostomía y sin criterios para permanecer en la UCI, por lo que fue trasladada a piso de ginecología. Se retiraron el catéter venoso central y la sonda vesical. Iniciando manejo con fluconazol profiláctico y tromboprolifaxis. Para este momento, se observó disminución de la leucocitosis ($13.000 \text{ } 10^3/\mu\text{L}$), aumento de la hemoglobina (8,7 mg/dl) y descenso de los reactantes de fase aguda (procalcitonina 0,17).

Durante su hospitalización se recibió el reporte de patología, el cual indicó lesión escamosa intraepitelial de alto grado (HSIL) / displasia severa (NIC III/Ca in situ) con extensión glandular endocervical y asociada a cambios citopáticos compatibles con infección por virus del papiloma humano (VPH). La lesión comprometía 4 de 24 cortes del cuello uterino, pero el reborde

vaginal posterior y el borde de sección del exocérnix se encontraban libres de lesión. Sin embargo antes de este reporte a la paciente se le había realizado histerectomía, completando así su tratamiento.

Se inició terapia respiratoria para el proceso de decanulación, no obstante la paciente presentó oclusión del 50%, por lo que se solicitó valoración por otorrinolaringología para nasofaringoscopia y determinar si existía estenosis de tráquea secundaria que impidiera el retiro de la traqueostomía.

Debido a la persistencia de anemia normocítica normocrómica, se solicitó valoración por nutrición, quienes recomendaron iniciar dieta supraglótica y suplementación oral con Ensure Clinical. La paciente se encontraba en manejo con metadona durante su estancia hospitalaria por la presencia de síntomas ansiosos posterior al retiro de sedación durante la estancia en la UCI, por lo que se realizó seguimiento por psiquiatría para el desmonte de esta, ajustando la dosis según necesidad.

Tras 28 días de estancia hospitalaria, inicialmente en la UCI y posteriormente en el servicio de ginecología y obstetricia, la paciente presentó evolución clínica favorable, con adecuada cicatrización de la herida quirúrgica sin signos de infección, tolerancia al retiro de la traqueostomía y adecuada oxigenación sin requerimiento de soporte suplementario.

Dado su estado clínico estable, se consideró el egreso hospitalario con seguimiento ambulatorio por el servicio de ginecología.

PERSPECTIVA DEL PACIENTE

Debido a la gravedad de su estado clínico, la paciente permaneció en la UCI durante varios días, periodo en el cual la comunicación no fue posible debido a su condición de sedación e inestabilidad hemodinámica. Sin embargo, una vez que se logró disminuir la sedación y fue trasladada a hospitalización

en piso, pudo expresar su experiencia. Manifestó su asombro ante la situación vivida, señalando lo impactante que había sido enfrentar una enfermedad tan grave a una edad temprana. No obstante, destacó su gratitud hacia el equipo médico, reconociendo que, gracias a la atención oportuna y el manejo recibido, logró sobrevivir a un cuadro clínico de alta complejidad.

DISCUSIÓN

La peritonitis y la sepsis abdominal secundaria a infecciones ginecológicas son entidades clínicas de alta complejidad y mortalidad, especialmente en pacientes con antecedentes de carcinoma cervical. En este caso, una paciente con carcinoma in situ de cérvix en espera de conización desarrolló una sepsis abdominal severa, requiriendo intervención quirúrgica y manejo en la UCI.

La literatura reporta que las infecciones ginecológicas pueden progresar rápidamente hacia peritonitis difusa y sepsis, particularmente en presencia de condiciones predisponentes como la salpingitis aguda y la necrosis tumoral. Un caso documentado describe una peritonitis secundaria a piómetra perforada en una paciente con cáncer de cuello uterino, enfatizando la necesidad de un tratamiento agresivo con antibióticos de amplio espectro y manejo multidisciplinario para mejorar el pronóstico [3].

En este caso, los hallazgos intraoperatorios de trompas uterinas congestivas y la presencia de material purulento en la cavidad endometrial sugieren una infección ginecológica ascendente como el foco inicial del proceso séptico. La identificación de *Streptococcus pyogenes* (grupo A) en el cultivo inicial, sumado al reporte de *Staphylococcus haemolyticus* productor de betalactamasas en hemocultivos posteriores, sugiere la presencia de una infección polimicrobiana y la posibilidad de resistencia antibiótica, un escenario frecuente en infecciones intraabdominales graves que

demuestran la importancia de la antibioterapia de amplio espectro inicial y el ajuste posterior según los resultados de los cultivos [4] [5].

La decisión de realizar una histerectomía durante la segunda intervención quirúrgica se basó en la necesidad de eliminar la fuente de la infección, ya que el hallazgo de trompas uterinas congestivas y eritematosas, así como útero hipoperfundido, confirma la extensión de la infección y la necesidad de una intervención más agresiva, siendo la histerectomía en casos de peritonitis grave de origen ginecológico efectiva para controlar la infección y mejorar el pronóstico de las pacientes [1].

La paciente presentó diversas complicaciones durante su estancia hospitalaria, incluyendo íleo paralítico postoperatorio, infección micótica y anemia, cuyo manejo requirió un abordaje multidisciplinario con la participación de cirujanos, ginecólogos, intensivistas, infectólogos, nutricionistas y psiquiatras, lo que permitió superar las complicaciones y lograr una evolución clínica favorable. Estos casos subrayan la necesidad de una vigilancia clínica estrecha en pacientes con antecedentes de carcinoma cervical, tanto durante como después del tratamiento. La presentación de síntomas abdominales en estos pacientes debe ser evaluada exhaustivamente para descartar complicaciones graves como peritonitis y sepsis abdominal, considerando la posibilidad de infecciones polimicrobianas, resistencia antibiótica, la necesidad de intervenciones quirúrgicas agresivas y un seguimiento prolongado para optimizar los resultados clínicos.

La peritonitis y la sepsis abdominal de origen ginecológico constituyen emergencias médicas de alta morbimortalidad, cuyo desenlace favorable depende de una sospecha clínica temprana y de un abordaje diagnóstico y terapéutico oportuno.

La histerectomía de control de foco se consolidó como una intervención quirúrgica

decisiva para contener la infección sistémica, reforzando el papel de las medidas quirúrgicas radicales en escenarios de sepsis ginecológica refractaria.

El manejo integral requirió la participación de múltiples especialidades (cirugía general, ginecología, cuidados intensivos, infectología, nutrición y psiquiatría), lo que resalta el valor del abordaje multidisciplinario en patologías críticas, ilustrando la relevancia de la colaboración interdisciplinaria, donde la coordinación entre ginecología, cirugía general e intensivistas fue determinante para el desenlace clínico favorable.

El desenlace positivo refuerza la idea de que un abordaje integral que combine medidas quirúrgicas, antimicrobianas y soporte crítico es la estrategia óptima en escenarios de sepsis abdominal complicada.

CULTIVO

NÚMERO DE AISLAMIENTO 1 **1. Streptococcus pyogenes (Strep. grupo A)**
 COMENTARIO 1: CRECIMIENTO DE COCOS GRAM POSITIVOS
 Metodología: Phoenix M50, colorimetría y fluorometría.

1. Streptococcus pyogenes (Strep. grupo A)			
	CMI	Interpretación	Unidad
Amoxicilina	<=0,25	SENSIBLE	µg/mL
Clindamicina	0,0625	SENSIBLE	µg/mL
Cefotaximo	<=0,5	SENSIBLE	µg/mL
Eritromicina	<=0,0625	SENSIBLE	µg/mL
Cefepima	<=0,5	SENSIBLE	µg/mL
Levofloxacino	<=0,5	SENSIBLE	µg/mL
Linezolid	<=1	SENSIBLE	µg/mL
Penicilina G	<=0,03125	SENSIBLE	µg/mL
Tetraciclina	1	SENSIBLE	µg/mL
Vancomicina	<=0,5	SENSIBLE	µg/mL

Metodología: Phoenix M50, microdilución en caldo.
 Valido: Bacterióloga MARTHA CECILIA ROJAS VELASQUEZ C.P. 24579454 Fecha validación: 2/1/2025 08:21 AM

COLORACION DE GRAM (CUALQUIER MUESTRA)

REACCIÓN LEUCOCITARIA:
 OBSERVACIONES

ABUNDANTE

SE OBSERVAN COCOS GRAM POSITIVOS EN CADENA

Tabla 1: Reporte de muestra líquido peritoneal extraído en la primera intervención quirúrgica.

HEMOCULTIVO #1

HEMOCULTIVO N. 1 INFORME PRELIMINAR N. 1

NEGATIVO A LAS 29 HORAS DE INCUBACION

SITIO DE TOMA ARTERIA RADIAL DERECHA

HEMOCULTIVO N. 1 INFORME PRELIMINAR N. 2

NEGATIVO A LOS 2 DIAS Y MEDIO DE INCUBACION

HEMOCULTIVO N. 1 INFORME PRELIMINAR N. 3

NEGATIVO A LOS 3 DIAS Y MEDIO DE INCUBACION

HEMOCULTIVO N. 1 INFORME PRELIMINAR N. 4

NEGATIVO A LOS 4 DIAS Y MEDIO DE INCUBACION

HEMOCULTIVO #2

HEMOCULTIVO N. 2 INFORME PRELIMINAR N. 1

NEGATIVO A LAS 29 HORAS DE INCUBACION SITIO DE TOMA ARTERIA RADIAL DERECHA

HEMOCULTIVO N. 2 INFORME PRELIMINAR N. 2

NEGATIVO A LOS 2 DIAS Y MEDIO DE INCUBACION

HEMOCULTIVO N. 2 INFORME PRELIMINAR N. 3

NEGATIVO A LOS 3 DIAS Y MEDIO DE INCUBACION

HEMOCULTIVO N. 2 INFORME PRELIMINAR N. 4

NEGATIVO A LOS 4 DIAS Y MEDIO DE INCUBACION

HEMOCULTIVO #3

HEMOCULTIVO N. 3 INFORME PRELIMINAR N. 1

NEGATIVO A LAS 29 HORAS DE INCUBACION SITIO DE TOMA CVC

HEMOCULTIVO N. 3 INFORME PRELIMINAR N. 2

NEGATIVO A LOS 2 DIAS Y MEDIO DE INCUBACION

HEMOCULTIVO N. 3 INFORME PRELIMINAR N. 3

NEGATIVO A LOS 3 DIAS Y MEDIO DE INCUBACION

HEMOCULTIVO N. 3 INFORME PRELIMINAR N. 4

NEGATIVO A LOS 4 DIAS Y MEDIO DE INCUBACION

Tabla 2: Reporte de hemocultivos tomados previo a cambio de esquema de antibioticoterapia.

CONSIDERACIONES ÉTICAS

Se obtuvo consentimiento informado y aprobación de los familiares de la paciente para la publicación de las imágenes y de la información, protegiendo su derecho de confidencialidad e intimidad.

Los autores declaran que en la elaboración de este trabajo no se emplearon tecnologías asistidas por inteligencia artificial (IA) como modelos de lenguaje grandes, chat bots o creadores de imágenes.

CONFLICTO DE INTERESES

Los autores declaran no tener ningún conflicto de interés.

CONTRIBUCIONES DE LOS AUTORES

Recolección, análisis de la información y elaboración del manuscrito: todos los autores.

BIBLIOGRAFÍA

- 1 Lefor AK, Pulitano C. Abdominal sepsis. *Surg Infect (Larchmt)*. 2018;19(2):147-148. doi: 10.1089/sur.2017.291

HEMOCULTIVO #1

HEMOCULTIVO N. 1 INFORME PRELIMINAR N. 1

POSITIVO PARA COCOS GRAM POSITIVOS EN RACIMOS A LAS 18 HORAS Y 55 MINUTOS DE INCUBACION

Validó: Yolima Rodriguez Guevara C.P. 04211 Fecha validación: 8/1/2025 09:58 PM

CULTIVO

NÚMERO DE AISLAMIENTO 1 1. *Staphylococcus haemolyticus*

MARCADOR 1: Staphylococcus productor de betalactamasa

MARCADOR 2: Staphylococcus resistente a metilina

MARCADOR 3: Fenotipo MLSb de Staphylococcus

COMENTARIO 1: CRECIMIENTO DE COCOS GRAM POSITIVOS

Metodología: Phoenix M50, colorimetría y fluorometría.

1. <i>Staphylococcus haemolyticus</i>			
	CMI	Interpretación	Unidad
Clindamicina	>2	RESISTENTE	µg/mL
Ciprofloxacino	>2	RESISTENTE	µg/mL
Daptomicina	<=1	SENSIBLE	µg/mL
Eritromicina	>4	RESISTENTE	µg/mL
Gentamicina	>8	RESISTENTE	µg/mL
Linezolid	<=1	SENSIBLE	µg/mL
Minociclina	<=1	SENSIBLE	µg/mL
Oxacilina	>2	RESISTENTE	µg/mL
Rifampicina	>2	RESISTENTE	µg/mL
Trimetoprim-Sulfametoxazol	>2/38	RESISTENTE	µg/mL
Vancomicina	1	SENSIBLE	µg/mL

Metodología: Phoenix M50, microdilución en caldo.

Validó: Bacterióloga MARTHA CECILIA ROJAS VELASQUEZ C.P. 24579454 Fecha validación: 10/1/2025 09:21 AM

Tabla 3: Reporte de hemocultivos donde se evidencia aislamiento de *staphylococcus haemolyticus*.

- 2 Bickell A, Aufses A. Peritonitis. En: Yeo CJ, editor. *Shackelford's Surgery of the Alimentary Tract*. 5a ed. Philadelphia: WB Saunders; 2000. p. 219-34. doi: 10.1016/B978-0-7216-8203-7.50024-X
- 3 Méndez-González J, Ortiz-Hidalgo C. Peritonitis secundaria a piómetra perforada en una paciente con cáncer de cuello uterino. *Ginecol Obstet Mex*. 2005; 73(11):611-615. Disponible en: www.medigraphic.com (Nota: Esta revista no asignó DOI a este volumen específico).
- 4 Johannsen E, Stevens D, Gardner J, Kremer M. Streptococcal toxic shock syndrome associated with peripartum sepsis and necrotizing fasciitis: an emerging clinical syndrome. *Am J Obstet Gynecol*. 2006;194(4):1050-6. doi: 10.1016/j.ajog.2005.10.816
- 5 Dellinger RP, Levy MM, Rhodes A, Annane D, Gerlach H, Opal SM, et al. Surviving sepsis campaign: international guidelines for management of severe sepsis and septic shock: 2012. *Intensive Care Med*. 2013;39(2):165-228. doi: 10.1007/s00134-012-2769-8



Íleo Biliar:

Análisis de un caso singular y su tratamiento

Recibido: 15 de Mayo de 2025
Aceptado: 4 de Noviembre de 2025

Autores:

Juan Camilo Herrera Vasquez¹
David Giraldo Garay²

1. Estudiante de internado rotatorio Hospital Departamental Universitario del Quindío San Juan de Dios .

2. MD. Cirujano general Hospital Departamental Universitario del Quindío San Juan de Dios.

Palabras Clave:

Íleo biliar; Fístula; Oclusión intestinal, Vesícula biliar, Enterotomía, Cálculo biliar.

RESUMEN

El íleo biliar es un cuadro que puede llevar a complicaciones graves si no se trata adecuadamente, por lo que su reconocimiento y manejo oportuno son cruciales.

Se presenta el caso de un paciente masculino de 45 años de edad sin antecedentes patológicos, con cuadro clínico de 11 días de evolución consistente en dolor abdominal en epigastrio y mesogastrio que se irradia a fosa e hipocondrio derecho, asociados a náuseas y vómitos en múltiples ocasiones, con manejo médico ambulatorio, dicho cuadro se exacerba desde la noche anterior a su hospitalización, el paciente ingresó con reporte de tomografía computarizada de abdomen que reportaba 2 imágenes hipodensas en intestino delgado que pudiesen corresponder a cálculos biliares por lo que se decidió llevar a laparotomía exploratoria, en dicho procedimiento se encontró como hallazgo íleo biliar y se logró realizar de forma satisfactoria su resolución.

ABSTRACT

Gallstone ileus is a condition that can lead to serious complications if not treated properly, so its timely recognition and management are crucial.

We present the case of a 45-year-old male patient with no medical history, with a clinical picture of 11 days of evolu-

tion consisting of abdominal pain in the epigastrium and mesogastrium that radiates to the right nostril and hypochondrium, associated with nausea and vomiting on multiple occasions, this condition worsens since the night before his admission, the patient was admitted with a CT scan of the abdomen that reported 2 hypodense images in the small intestine that could correspond to gallstones, so it was decided to perform exploratory laparotomy, in this procedure the principal discovery was biliary ileus and its resolution was satisfactorily achieved.

INTRODUCCIÓN

El íleo biliar es una complicación poco frecuente de la coledocistitis, es de hecho una obstrucción intestinal mecánica secundaria a un cálculo biliar [1], la cual puede llegar a ser potencialmente grave, tiene una incidencia de menos del 0,1% de todos los casos de obstrucción mecánica intestinal y entre el 1% y el 4% de las obstrucciones mecánicas no estranguladas [2]. Se presenta en mayor proporción en personas del sexo femenino y el riesgo se incrementa en un 25% en los pacientes mayores a los 65 años de edad [3], el íleo biliar requiere un diagnóstico y tratamiento oportuno para evitar complicaciones como la perforación intestinal, la sepsis y la mortalidad. Aunque se considera poco frecuente, este padecimiento puede representar un reto diagnóstico. En este reporte de caso, se presenta un paciente masculino de 45 años con íleo biliar, enfatizando los hallazgos clínicos, radiológicos y quirúrgicos.

DESCRIPCIÓN DEL CASO

La evaluación ecográfica reveló un parenquima hepático de morfología y tamaño conservados, aunque con un leve aumento difuso de su ecogenicidad, sugerente de cambios grasos. Respecto a la vesícula biliar, se identificó una estructura de 19 x 55 mm con paredes engrosadas (4 mm) y la

presencia de múltiples imágenes hiperecogénicas compatibles con microlitiasis (promedio de 3 mm). (Figura 1).

Se realizó una tomografía computarizada (TAC) de abdomen y pelvis, la cual reveló una vesícula biliar de dimensiones conservadas con engrosamiento parietal difuso y edema perivesicular, hallazgos compatibles con un proceso inflamatorio agudo. Destaca la presencia de neumobilia (aire en la luz vesicular) y pequeñas imágenes hiperdensas de 2 mm en su interior.

A nivel de intestino delgado, en la transición yeyuno-ileal, se identificaron dos imágenes hipodensas de 22 x 33 mm con paredes finas calcificadas. Estos hallazgos se asocian a una dilatación del yeyuno proximal (33 mm) con colapso del íleon distal, configurando un patrón de obstrucción intestinal mecánica.

En el sistema urinario, se documentó nefrolitiasis bilateral sin hidronefrosis asociada. Los hallazgos imagenológicos de neumobilia, obstrucción de intestino delgado y presencia de cálculos ectópicos, integran la Tríada de Rigler, patognomónica de íleo biliar.

El cuadro sugiere una colecistitis crónica reagudizada complicada con una fístula colecistoduodenal, lo que permitió la migración de los cálculos biliares hacia el lumen intestinal, razón por la cual es remitido a urgencias de una institución de tercer nivel.

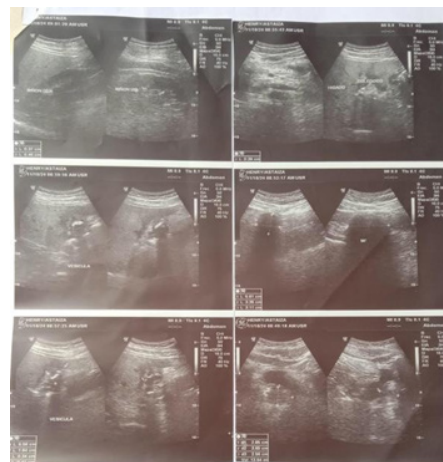

Figura 1. Ecografía de abdomen total

Paciente ingresa al servicio de urgencias manifestando emesis y dolor abdominal intenso, a la exploración física se encuentra abdomen distendido, doloroso a la palpación, sin signos de irritación peritoneal.

Trae reporte de TAC abdominal realizado de manera ambulatoria el cual muestra colecistitis, colelitiasis y fistula colecistoduodenal, se toman exámenes de laboratorio los cuales muestran una leucocitosis marcada, anemia, enzimas hepáticas aumentadas, amilasa ligeramente aumentada, Proteína C reactiva aumentada como se muestra en la tabla 1. La conducta a seguir es intervención quirúrgica, se prepara paciente para ingreso a cirugía.

Paraclínico	Resultado
Leucocitos	18.100 / μ L
Hemoglobina	11.2 g/dL
Hematocrito	33.4 %
Volumen corpuscular medio (VCM)	86.2 fL
Concentración de hemoglobina corpuscular media (CHCM)	33.5 g/dL
Plaquetas	150.000 /mL
Polimorfonucleares	88.9 %
Linfocitos	4.4 %
Monocitos	6.7 %
Amilasa	124.4 U/L
Aspartato aminotransferasa (AST/TGO)	43.4 U/L
Alanino aminotransferasa (ALT/TGP)	72.5 U/L
Proteína C reactiva (PCR)	2.2 mg/dL

Tabla 1. Resultados de laboratorio al ingreso

En sala se realiza laparotomía exploratoria, diseccionando por planos hasta llegar a cavidad intrabdominal donde se evidencio:

1. Obstrucción intestinal a 110 cm del treitz condicionado por calculo biliar de aproximadamente 8 x 5 cm de diámetro el cual genera dilatación retrógrada franca y cambios de isquemia que ceden con descompresión.
2. Severo proceso adherencial de epiplón mayor a mesocolon transversa a cara visceral del hígado, con distorsión de la anatomía.
3. Fondo de vesícula remanente, con evidencia de mucosa vesicular, con abundante barro biliar sin otros cálculos remanentes sin plano de clivaje con el píloro y el duodeno.
4. No se identifican otros cálculos en el tracto intestinal.

Los hallazgos descritos son consistentes con un cuadro de íleo biliar, originado por la migración de un lito de gran tamaño desde la vesícula biliar hacia el lumen del intestino delgado. Este evento fisiopatológico se presume secundario a la formación de una fístula bilioentérica, probablemente de localización colecistoduodenal. Dicha litiasis ectópica condicionó una obstrucción mecánica endoluminal, con signos asociados de compromiso vascular intestinal sugestivos de isquemia reversible.

En la región hepatobiliar, se identificó un proceso adherencial extenso y una marcada distorsión de la arquitectura anatómica. Estos elementos sugieren dos posibilidades diagnósticas: una colecistitis crónica complicada o las secuelas

de una colecistectomía previa incompleta con persistencia de un remanente vesicular funcional, evidenciado por la presencia de barro biliar en su interior. La pérdida de los planos de clivaje anatómicos entre la vesícula biliar, el píloro y el duodeno refuerza la sospecha de una comunicación fistulosa (fístula colecistoduodenal), la cual podría encontrarse en fase de cicatrización o resolución parcial al momento de la evaluación.

Posteriormente se realizó enterotomía a 110 cm del treitz (figura 2) donde se extrajo cálculo descrito (figura 3) sin complicaciones, se trató de realizar colecistectomía, sin embargo, se encontró una disrupción de la anatomía vesicular por lo que se procedió a abrir el remanente vesicular. No se identificaron cálculos residuales por lo que se suturó el muñón vesicular y se corrigió la fistula colecistoentérica (figura 4). Posteriormente equipo quirúrgico realizó revisión exhaustiva del intestino delgado sin evidencia de nuevos litos por lo que se continuó con realización de enterorrafia, seguido a esto se posicionó sonda nasogástrica y se realizó descompresión retrógrada del intestino. Se realizó de igual forma lavado obteniendo abundante barro biliar, por último, se decidió realizar cierre en 2 planos debido a disrupción de la anatomía dando por consiguiente finalización de intervención quirúrgica la cual no presentó complicaciones.

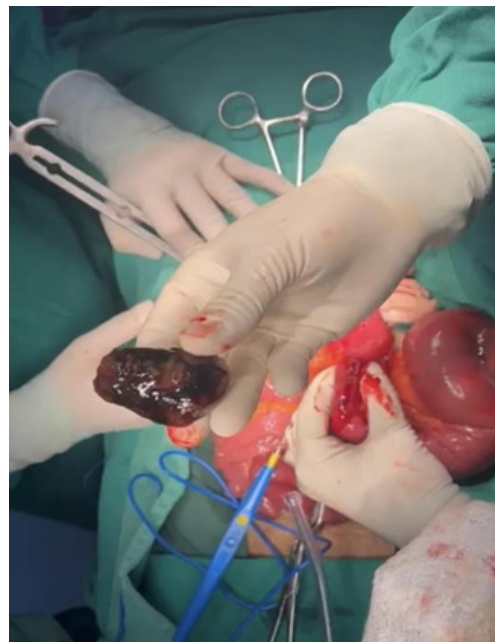


Figura 3. Extracción del cálculo descrito

Cálculo extraído durante enterotomía, con un diámetro aproximado de 8cm x 5cm.

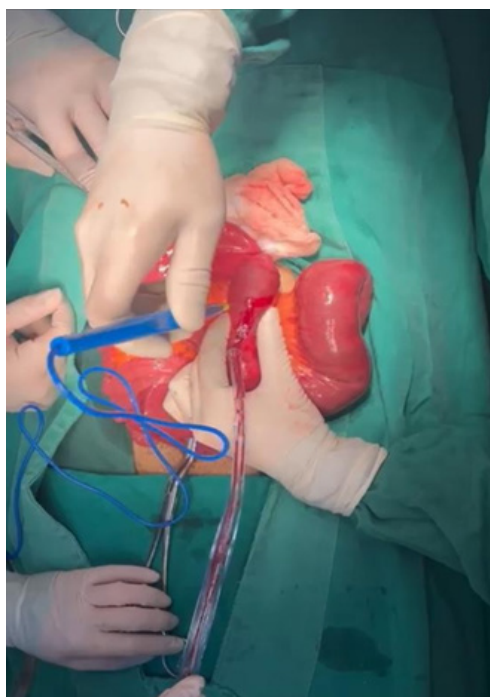


Figura 2. Enterotomía.

Palpación del cálculo ubicado a 110cm del ligamento de treitz se observa dilatación retrógrada franca y cambios de isquemia.

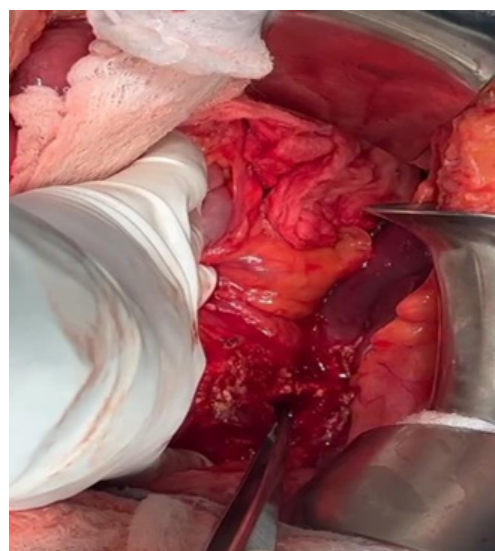


Figura 4. fistula colecistoentérica, Sutura de muñón vesicular.

Posterior al procedimiento quirúrgico, el paciente permaneció en reposo gástrico durante 72 horas. En el segundo día del postoperatorio, se realizó revisión de la sonda nasogástrica, evidenciándose drenaje mínimo, motivo por el cual se indicó su retiro.

Durante la evolución postoperatoria, el paciente mostró una mejoría progresiva y sostenida en su condición clínica. En el quinto día postoperatorio, presentó tolerancia adecuada a la vía oral, considerándose la resolución del cuadro clínico inicial.

Se decidió el egreso hospitalario con recomendación de control ambulatorio por cirugía general.

DISCUSIÓN

El íleo biliar es una causa infrecuente de obstrucción intestinal, que abarca menos del 0,1% de todos los casos de obstrucción intestinales mecánicas y entre el 1% y el 4% de las obstrucciones mecánicas no estranguladas principalmente se presenta en pacientes mayores con comorbilidades y de mayor incidencia en el sexo femenino. Este trastorno se da en el 0,3-0,5% de casos de coledocitis [1] y suele estar asociado con una fístula bilioentérica que permite el paso de cálculos biliares al intestino, generando una obstrucción. Los cálculos suelen medir al menos 2 cm para causar obstrucción intestinal [2][5]. El diagnóstico de íleo biliar suele retrasarse debido a la naturaleza inespecífica de los síntomas. Clásicamente, se identifica mediante la tríada de Rigler: neumobilia, obstrucción intestinal y cálculos radiopacos. Sin embargo, solo el 10% de los cálculos biliares son suficientemente visibles en radiografías [6], por lo que se han vuelto comunes otros estudios como la tomografía computarizada (TC) y la resonancia magnética (RM) para mejorar el diagnóstico. La tomografía computarizada con contraste se considera como el método de referencia para el diagnós-

tico de íleo biliar, con una sensibilidad por arriba del 90% [7], por lo que este método se considera en su mayoría el más específico para el diagnóstico imagenológico. El tratamiento principal del íleo biliar es la enterolitotomía, que consiste en la extracción quirúrgica del cálculo, aunque en algunos casos se puede intentar la extracción endoscópica, la enterolitotomía suele ser preferida debido a la emergencia del procedimiento y a la frecuencia de inflamación en el área afectada. La tendencia quirúrgica actual para el tratamiento del íleo biliar se centra principalmente en 3 procedimientos; enterolitotomía, enterolitotomía con colecistectomía realizada en una cirugía posterior (cirugía de 2 tiempos) y enterolitotomía con colecistectomía y cierre de fístula (cirugía de 1 tiempo) esta última no suele realizarse en la intervención inicial debido a los riesgos, especialmente en pacientes de edad avanzada. No obstante, existe un pequeño riesgo de recurrencia o de otras complicaciones biliares después de una enterolitotomía simple, lo cual puede justificar una colecistectomía electiva en el futuro [8].

En nuestro caso la realización del diagnóstico fue eficaz debido a que el paciente acudió con reporte de TAC extra institucional el cual encaminó su eficaz manejo, de igual forma se decidió la realización en 1 tiempo quirúrgico de una enterotomía con extracción de cálculo de igual forma se realizó colecistectomía ya que al ser un paciente sin comorbilidades se consideró que se beneficia de dicho proceso, el cual fue realizado con éxito con una posterior evolución de post operatorio satisfactoria.

En Colombia no se halló un estudio poblacional nacional que dé una tasa exacta por 100 000 habitantes para el íleo biliar específico; los datos disponibles son más bien estimaciones ("cerca de 1-4 % de obstrucciones intestinales").

El íleo biliar es una entidad clínica poco frecuente que presenta desafíos diagnósticos y requiere un alto índice de sospecha.

Este debe ser respaldado con ayudas diagnósticas como lo pueden ser la radiografía de abdomen y la tomografía computada con contraste, El objetivo del tratamiento es liberar la obstrucción a través de enterolitotomía, la cual se considera la técnica recomendada para el manejo del íleo biliar, dado su menor morbimortalidad en comparación con otras opciones, sin embargo la decisión de la realización de esta dependerá del cirujano, su experiencia y el contexto de cada paciente siempre buscando la identificación y resolución eficaz de este cuadro.

CONSIDERACIONES ÉTICAS

Se obtuvo consentimiento informado y aprobación de los familiares de la paciente para la publicación de las imágenes y de la información, protegiendo su derecho de confidencialidad e intimidad.

Los autores declaran que en la elaboración de este trabajo no se emplearon tecnologías asistidas por inteligencia artificial (IA) como modelos de lenguaje grandes, chatbots o creadores de imágenes.

CONFLICTO DE INTERESES

Los autores declaran no tener ningún conflicto de interés.

CONTRIBUCIONES DE LOS AUTORES

Recolección, análisis de la información y elaboración del manuscrito: todos los autores.

BIBLIOGRAFÍA

- 1 Townsend CM, Beauchamp RD, Evers BM, Mattox KL. Sabiston. Tratado de cirugía: Fundamentos biológicos de la práctica quirúrgica moderna. 21.ª ed. Elsevier; 2022. Capítulo 55, Aparato biliar. [Citado 2024 nov 5]. Disponible en: www.clinicalkey.es
- 2 Turner AR, Sharma B, Mukherjee S. Gallstoneileus. In: StatPearls [Internet]. Treasure Island (FL): StatPearls Publishing; 2024 [actualizado 2023 ago 8; citado 2025 oct 28]. Disponible en: www.ncbi.nlm.nih.gov
- 3 Ploneda-Valencia CF, Gallo-Morales M, Castañeda-Sepúlveda R, Bautista-López CA, Valenzuela-Pérez C, Blanco-Benavides R. El íleo biliar: una revisión de la literatura médica. Rev Gastroenterol Mex [Internet]. 2017 [citado 2025 oct 28];82(3):248-54. doi: 10.1016/j.rgmex.2017.01.005
- 4 Feldman M, Friedman LS, Brandt J. Sleisenger y Fordtran. Enfermedades digestivas y hepáticas: Fisiopatología, diagnóstico y tratamiento. 10.ª ed. Elsevier; 2017. Capítulo 30, Fístulas biliares e íleo biliar. [Citado 2024 nov 5]. Disponible en: www.clinicalkey.es
- 5 Goldman L, Schafer AI. Goldman-Cecil. Tratado de medicina interna. 26.ª ed. Elsevier; 2021. Capítulo 123, Enfermedades de la vesícula y los conductos biliares. [Citado 2024 nov 5]. Disponible en: www.clinicalkey.es
- 6 Díaz-Sanjuan GA, de la Fuente-Lira M, Herrera-González A. Íleo biliar: reporte de un caso y revisión de la literatura. Cirujano General [Internet]. 2014 [citado 2024 nov 5];36(1):33-37. Disponible en: www.elsevier.es

- 7 Ploneda-Valencia CF, Gallo-Morales M, Castañeda-Sepúlveda R, Bautista-López CA, Valenzuela-Pérez C, Blanco-Benavides R. El íleo biliar: una revisión de la literatura médica. *Rev Gastroenterol Mex* [Internet]. 2017 [citado 2024 Nov 20];82(3):248-54. doi: 10.1016/j.rgmx.2017.01.005
- 8 Ploneda-Valencia CF, Gallo-Morales M, Castañeda-Sepúlveda R, Bautista-López CA, Valenzuela-Pérez C, Blanco-Benavides R. El íleo biliar: una revisión de la literatura médica. *Rev Gastroenterol Mex* [Internet]. 2017 [citado 2024 Nov 21];82(3):248-54. doi: 10.1016/j.rgmx.2017.01.005
- 9 Ploneda-Valencia CF, Gallo-Morales M, Castañeda-Sepúlveda R, Bautista-López CA, Valenzuela-Pérez C, Blanco-Benavides R. El íleo biliar: una revisión de la literatura médica. *Rev Gastroenterol Mex* [Internet]. 2017 [citado 2024 dic 5];82(3):248-54. doi: 10.1016/j.rgmx.2017.01.005
- 10 Conzo G, Mauriello C, Gambardella C, Napolitano S, Cavallo F, Tartaglia E, et al. Gallstone ileus: One-stage surgery in an elderly patient. *Int J Surg Case Rep* [Internet]. 2013 [citado 2024 nov 5];4(9):787-91. doi: 10.1016/j.ijscr.2013.06.001



Manifestaciones tempranas de **Depresión en un adolescente** con hiperquilomicronemia familiar

Enviado: 30 de Noviembre del 2024
Recibido: 17 de Julio del 2025

Autores:

Leidy Catherine Murcia Vega¹ – Paula Andrea Polania Rodríguez¹ – Simón David Montes Barreto¹ – Marcela Olave Jaramillo²

1. Estudiante de internado rotatorio Hospital Departamental Universitario del Quindío San Juan de Dios.

2. MD. Psiquiatra Hospital Departamental Universitario del Quindío San Juan de Dios.

Palabras clave:

Trastorno depresivo, Hiperquilomicronemia familiar, Enfermedades huérfanas, Hipertrigliceridemia, Lipoproteína lipasa.

RESUMEN

La depresión es un trastorno mental común que genera un gran impacto en la salud, especialmente en niños, donde suele ser subdiagnosticada. Este estudio presenta el caso de un niño en Quindío, Colombia, con síntomas depresivos que iniciaron a los 8 años sin factores estresantes conocidos, coincidiendo con el diagnóstico de hiperquilomicronemia familiar. Esta es una enfermedad genética que eleva los triglicéridos debido a alteraciones en genes clave como LPL y APOA5, incrementando el riesgo de complicaciones metabólicas y psicosociales. El paciente manifestó síntomas depresivos moderados que requirieron intervención psiquiátrica, farmacológica y psicoeducación.

En la edad pediátrica, los síntomas depresivos son variables y, a menudo, no se ajustan totalmente a los criterios diagnósticos del DSM-5. La patología de la depresión es multifactorial, y aunque varios estudios han demostrado su asociación con patologías orgánicas primarias, los mecanismos fisiopatológicos subyacentes no son claros. Se ha descrito que los desequilibrios lipídicos podrían influir en la aparición de síntomas depresivos. Dentro del manejo farmacológico de la depresión, cuyo objetivo es aumentar los niveles de serotonina, esta podría aumentar el depósito de lípidos.

Este hallazgo plantea retos en la investigación sobre la elección de los medicamentos actualmente aprobados para la depresión, considerando antecedentes como la hiperquilomicronemia familiar.

Por último, cabe resaltar que el enfoque terapéutico debe ser multidisciplinario con el objetivo de disminuir el riesgo de complicaciones.

ABSTRACT

Depression is a common mental disorder with a significant health impact, especially in children, it is often underdiagnosed. This study presents the case of a child from Quindío, Colombia, who exhibited depressive symptoms without known stress factors since age 8, coinciding with a diagnosis of familial hyperchylomicronemia. This genetic condition raises triglycerides due to gene alterations in LPL and APOA5. This condition increases the risk of metabolic and psychosocial complications. The patient showed moderate depressive symptoms, requiring psychiatric and pharmacological intervention, and psychoeducation.

In pediatric patients, depressive symptoms are variable, often not fully aligning with DSM-5 criteria. The pathophysiology of depression is multifactorial, and several studies have shown an association with primary organic diseases; however, the pathophysiological mechanisms remain unclear. Lipid imbalances may contribute to depressive symptoms.

Current pharmacological management of depression aims to increase serotonin levels and increase lipid deposits.

It poses challenges for treatment selection in cases with underlying conditions like familial hyperchylomicronemia. Lastly, it is essential to approach therapy from a multidisciplinary perspective to minimize the risk of complications.

INTRODUCCIÓN

Se realizó una búsqueda de la literatura usando como términos “depresión e hiperquilomicronemia familiar” en las bases de datos electrónicas: PUBMED, Science Direct, Access Medicine, ClinicalKey, UpToDate, Dynamed y NNN Consult. Se consideraron todos los tipos de diseño de estudio utilizando nuestras palabras clave.

La depresión es un trastorno mental común que representa una gran carga de morbilidad y mortalidad a nivel mundial (1). Puede presentarse en cualquier etapa de la vida; sin embargo, ha sido subdiagnosticada en la edad pediátrica (2). Su presentación clínica es variable, caracterizada principalmente por tristeza persistente y otros síntomas emocionales, cognitivos y físicos que afectan profundamente la vida diaria, las relaciones sociales y el rendimiento académico, haciendo crucial su prevención, detección y tratamiento.

Algunos estudios han encontrado que la

depresión está asociada a trastornos metabólicos como el desequilibrio de los lípidos (3, 4). El objetivo de este trabajo es presentar el caso de un paciente en edad pediátrica, residente de un municipio de Quindío (Colombia), quien debutó desde los 8 años con síntomas depresivos sin factor estresante conocido, y quien a la par fue diagnosticado con hiperquilomicronemia familiar.

La hiperquilomicronemia familiar es una enfermedad genética de tipo autosómico recesivo relacionada con la desregulación de los lípidos. Se caracteriza por la acumulación de quilomicrones con una elevación importante de triglicéridos en sangre, debido a defectos en las enzimas responsables del metabolismo de los lípidos, principalmente la lipoproteína lipasa (LPL).

A pesar de ser una afección poco común, tiene un impacto significativo en la calidad de vida debido al riesgo de complicaciones

orgánicas y psicosociales. La presentación de este caso permite ampliar el conocimiento académico, explorando los retos diagnósticos y el enfoque terapéutico de las manifestaciones depresivas en quienes la padecen.

DESCRIPCIÓN DEL CASO

Datos del Paciente

Se trata de un paciente masculino de 15 años de edad, de nacionalidad colombiana, originario de Cali, Valle del Cauca, y residente en Armenia, Quindío.

Antecedentes médicos:

- Asma.
- Diabetes mellitus tipo 1 en fase de luna de miel.
- Migraña.
- Hiperquilomicronemia familiar diagnosticada a los 8 años (2017.)

Análisis genético (2017): Reveló variantes patogénicas en los genes LPL, APOA5, APOC2, LIPI, GPIHBP1 y LMF1, asociados con hipertrigliceridemia severa. Se encuentra bajo seguimiento multidisciplinario.

Manifestaciones psiquiátricas desde 2018: El paciente ha presentado síntomas depresivos como onicofagia, irritabilidad, aislamiento social, anhedonia, baja tolerancia a los límites y críticas, ánimo deprimido, episodios de cutting (autolesiones) y autorreproches. Estos síntomas han desencadenado alteraciones en su funcionalidad, especialmente en su rendimiento académico y relación familiar.

Fue valorado por psiquiatría, donde se diagnosticó un cuadro depresivo y se manejó farmacológicamente con inhibidores selectivos de la recaptación de serotonina (ISRS), psicoterapia y controles periódicos.

Ingreso hospitalario 20 de agosto de 2024, el paciente ingresó a la institución remitido desde consulta de psicología, con un cuadro clínico caracterizado por la exacerbación de síntomas depresivos consistentes en: llanto fácil, afecto predominantemente triste y ansiedad (palpitaciones), insomnio, bajo rendimiento escolar y alteraciones conductuales referidas por la madre como falta de seguimiento de órdenes y voluntariedad. Estos síntomas fueron confirmados durante la valoración y evaluación por el servicio de psiquiatría.

Además, se detectó una idea de muerte poco estructurada y se diagnosticó con trastorno depresivo recurrente. Se indicó hospitalización, pero el paciente no la aceptó, por lo que se manejó de forma ambulatoria, considerando que cuenta con una red de apoyo contenedora. Se ajustó el manejo farmacológico con fluoxetina a una dosis de 20 mg/día y trazodona 25 mg/noche, además de psicoterapia y seguimiento ambulatorio por psicología y psiquiatría.

HALLAZGOS CLÍNICOS

La depresión, según la Organización Mundial de la Salud (OMS), es un trastorno mental común; alrededor del 5% de los adultos la padecen (1).

No obstante, también se observa en la población pediátrica, con una morbilidad y mortalidad extensas que sigue subdiagnosticada antes de la edad adulta, y se asocia, por supuesto, a una mayor recurrencia en la adultez (2).

La depresión **afecta alrededor del 2.8% de los niños menores de 13 años y al 5.6% de los adolescentes entre 13 y 18 años**. La mayor parte de los estudios coinciden en que entre el 1% y el 2% de los niños preadolescentes y cerca del 5% de los adolescentes sufren de depresión clínicamente significativa en algún momento (5).

Presentación clínica por edad

La presentación clínica varía de acuerdo con la etapa del desarrollo.

Niños de 3 a 5 años: Existe una limitación para verbalizar los sentimientos de depresión, por lo que se puede observar:

- Labilidad emocional.
- Irritabilidad.
- Baja tolerancia a la frustración.
- Molestias somáticas.
- Aislamiento social e inquietud.

Adolescentes: Pueden tener síntomas fluctuantes como:

- Irritabilidad y reactividad del estado de ánimo que puede incluir agresión.
- Impulsividad y cambios de conducta.
- Anhedonia.
- Alteraciones del sueño y del apetito.
- Consumo de sustancias.
- Tendencia suicida.
- Bajo rendimiento escolar y autolesión (6).

Además, el inicio temprano de estas manifestaciones depresivas se asocia con una mayor carga de la enfermedad en la vida adulta, afectando directamente la calidad de vida, deteriorando la funcionalidad laboral y social, y generando mayor comorbilidad médica y psiquiátrica (5).

Etiología multifactorial

La etiología de la depresión y sus manifestaciones son multifactoriales, pues intervienen procesos genéticos, ambientales y epigenéticos. La depresión en niños y adolescentes puede estar asociada con diversas enfermedades.

En el contexto de la disfunción metabólica, por ejemplo, la obesidad que tiene una alta prevalencia y es uno de los problemas de salud pública más graves a nivel mundial genera múltiples comorbilidades como: **resistencia a la insulina, diabetes mellitus, y enfermedad cardiovascular, entre otras**.

Estas condicionan altos niveles de mediadores inflamatorios que afectan directamente cambios en el tejido adiposo y la microbiota intestinal, promoviendo un estado de inflamación crónica que está asociado con varios trastornos psiquiátricos y neurológicos, como la depresión (7-8).

EVIDENCIA CIENTÍFICA: Lípidos y depresión

Estudio brasileño (2020):

Un estudio transversal sobre la relación entre los ácidos grasos séricos y los síntomas depresivos en adolescentes obesos, encontró que los adolescentes con obesidad presentan una correlación positiva entre los síntomas depresivos y el contenido de ácidos grasos saturados en suero, así como con adipocinas inflamatorias como la leptina y la interleucina-6 (IL-6). Además los ácidos grasos poliinsaturados omega-3 mostraron una correlación negativa con los síntomas depresivos, sugiriendo un papel protector de estos ácidos grasos(9).

Estudio holandés (Bot et al., 2020):

Un estudio de casos y controles en Holanda en marzo de 2020 (Mariska Bot et al.) analizó el perfil metabólico en la depresión con 230 marcadores metabólicos en 5.283 casos con depresión y 10.145 controles. Se encontró que de los 51 lípidos, ácidos grasos y metabolitos de bajo peso molecular, 21 se relacionaron significativamente con la depresión. Los niveles más elevados de APOB, VLDL, TG, diglicéridos, ácidos grasos totales y monoinsaturados, ácidos grasos de cadena larga, acetilos de glicoproteína, tirosina e isoleucina, junto con niveles más bajos de HDL, acetato y APOA1, se relacionaron con una mayor probabilidad de depresión (10) (11).

Por consiguiente, estos estudios sugieren una asociación entre la desregulación lipídica y la depresión o sus manifestaciones.

Como bien se sabe, la desregulación lipídica puede darse por factores genéticos en enfermedades poco conocidas, como la hiperquilomicronemia primaria o hiperlipoproteinemia de tipo I (HLP-1), descrita de esta forma según la clasificación de Fredrickson-Levy-Lees (12) (Tabla 3).

Esta enfermedad se caracteriza por niveles elevados de quilomicrones y triglicéridos en el plasma, siendo una condición rara, asociada con deficiencias o alteraciones de la lipoproteína lipasa (LPL).

Función de la LPL

La LPL es una enzima clave en el metabolismo de los lípidos, pues se involucra en la ruptura y distribución de los lípidos en el organismo, cumpliendo como función principal la hidrólisis intravascular de los triglicéridos (TG), los quilomicrones y las

lipoproteínas de muy baja densidad (VLDL), evitando su acumulación (4).

Mecanismos de acción

La LPL se produce principalmente en los adipocitos y miocitos como una proteína inmadura. A medida que se desarrolla, gracias a la acción del factor de maduración de la lipasa 1 (LMF1), se libera en el espacio intersticial, atraviesa las células endoteliales y se fija a la proteína de anclaje GPIIb/IIIa (proteína de unión a lipoproteína de alta densidad de glicosilfosfatidilinositol 1) en la superficie interna del endotelio. En esta ubicación, puede interactuar con las lipoproteínas ricas en TG circulantes y llevar a cabo su hidrólisis (13).

Regulación por apolipoproteínas

La actividad de la LPL está regulada por varias apolipoproteínas entre las cuales se encuentran:

▶ La **APOC2**: Actúa como cofactor esencial para la actividad de la LPL.

▶ La **APOA5**: Contribuye a la estabilización del complejo LPL-TG.

▶ La **APOC3**: Inhibe la actividad de la LPL.

Durante la hidrólisis de los TG, la **APOE** y la **APOC3** se unen a las partículas remanentes, facilitando o inhibiendo, respectivamente, su eliminación por el hígado (13).

Sin embargo, ante la alteración de la LPL, se produce un desequilibrio entre la producción y eliminación de los triglicéridos, provocando el síndrome de quilomicronemia (SC). En estas condiciones, los niveles de triglicéridos suelen ser superiores a 1.000 mg/dl (13).

MANIFESTACIONES CLÍNICAS

Esto genera diversas manifestaciones clínicas, entre las que se destacan:

- ▶ Xantomatosis eruptiva del tronco y las extremidades.
- ▶ Lipemia retinalis.
- ▶ Dolor abdominal recurrente.
- ▶ Pancreatitis aguda o recurrente.
- ▶ Hepatoesplenomegalia (14).

No obstante, puede ir acompañado de otras manifestaciones como:

- ▶ Esteatosis hepática.
- ▶ Alteraciones gastrointestinales.
- ▶ Trastornos cognitivos.
- ▶ Pérdida de la memoria.
- ▶ Confusión y fatiga.
- ▶ Neuropatía periférica.
- ▶ Alteraciones hematológicas (hiperviscosidad sanguínea, hemólisis, anomalías en el recuento de plaquetas con trombocitosis y trombocitopenia).
- ▶ Complicaciones psicosociales (ansiedad, depresión, deterioro de la calidad de vida, riesgo de exclusión profesional y social) (15).

Esto último indica que se requiere una evaluación por parte de psicología, neuropsicología e incluso psiquiatría de acuerdo con las necesidades de cada paciente, para así contribuir a minimizar el riesgo e impacto de las complicaciones psicosociales.

EVALUACIONES DIAGNÓSTICAS

El diagnóstico de la depresión se fundamenta principalmente en la evaluación de nueve síntomas clínicos, relativamente objetivos, según el DSM - 5.

Para considerar el diagnóstico de depresión, es necesario que el paciente presente **al menos cinco de estos síntomas durante un período de dos semanas**.

Nueve Síntomas del DSM-5

- **Ánimo triste.**
- **Anhedonia.**
- **Cambios significativos en el peso (pérdida o aumento sin esfuerzo dietético).**
- **Insomnio o hipersomnia.**
- **Agitación o enlentecimiento.**
- **Fatiga o pérdida de energía.**
- **Sentimientos de inutilidad o culpabilidad excesiva.**
- **Dificultad para pensar o concentrarse.**
- **Pensamientos recurrentes sobre la muerte.**

Es importante destacar que la duración de los síntomas puede estar sobrealimentada, ya que la depresión es una enfermedad multifactorial que puede desencadenar o agravar estos síntomas en presencia de causas orgánicas. Varios estudios han identificado distintos subtipos de depresión, entre los cuales se encuentra el modelo de dos factores. Este modelo sugiere que los síntomas de la depresión mayor se agrupan en factores somáticos (insomnio, cambios en el apetito, peso y fatiga) y factores no somáticos (ánimo deprimido, anhedonia, sentimientos de inutilidad y pensamientos de muerte). Sin embargo, al revisar la literatura, se observa una notable falta de estudios sistemáticos que analicen la relación entre los síntomas patognomónicos descritos en el DSM-5 y la gravedad de la depresión (16).

Como resultado de lo anterior, la gravedad de la depresión se evalúa comúnmente mediante escalas de calificación, como la de Hamilton (HAMD), el Inventario de Depresión de Beck (BDI) y la Escala de Depresión de Montgomery-Åsberg (MADRS). No obstante, las diferencias en las puntuaciones y la ponderación de los síntomas individuales pueden afectar los resultados de estas mediciones, alterando así la gravedad del diagnóstico. Además, los criterios diagnósticos para la depresión han sido criticados por no reflejar con precisión la fisiopatología real de la enfermedad. Por esta razón, lo que se conoce como “trastorno depresivo mayor” podría ser en realidad una combinación de múltiples causas biológicas como: desequilibrios hormonales, enfermedades crónicas como la diabetes, enfermedades cardíacas y cáncer.

Ahora bien, la hipertrigliceridemia se define como un nivel de triglicéridos plasmáticos en ayunas superior a 175 mg/dl en personas de entre 10 y 19 años. Un aumento superior a 10 mmol/L en la infancia o adolescencia exige descartar alteraciones genéticas directas

en el metabolismo de los lípidos. Dentro de las dislipidemias relevantes por su relación con alteraciones emocionales se encuentra la hiperquilomicronemia familiar.

El diagnóstico de hiperquilomicronemia se basa en cuatro pilares, de los cuales los dos iniciales son esenciales para confirmar el diagnóstico:

Niveles extremadamente altos de triglicéridos, asociados a síntomas clínicos como dolor abdominal, hepatomegalia y xantomas.

Pruebas genéticas para identificar mutaciones bialélicas en los genes principales del metabolismo de los lípidos, como LPL, APOC2, APOA5, GPIHBP1 o LMF1. La identificación de estas mutaciones confirma el diagnóstico, dado que esta enfermedad se hereda de manera autosómica recesiva (16).

Los terceros y cuartos criterios están destinados a diferenciar otras causas; el más aplicable es la relación entre los triglicéridos en quilomicrones y los triglicéridos en VLDL (CM/VLDL-TG). Un diagnóstico temprano y preciso es esencial para el manejo adecuado de la hiperquilomicronemia familiar.

INTERVENCIÓN TERAPÉUTICA

Tratamiento de la depresión

El abordaje de la depresión debe ser integral y depende del grado de severidad (17-18).

Manejo no farmacológico

En general, el manejo no farmacológico puede incluir terapia cognitivo-conductual (TCC), que busca modificar conductas, patrones y pensamientos perjudiciales, con estimado de 5 a 20 sesiones.

Farmacoterapia aprobada por FDA

En cuanto a la farmacoterapia, la FDA solo ha aprobado dos medicamentos para el tratamiento del trastorno depresivo en la población pediátrica (19):

Medicamentos aprobados:

1. Fluoxetina

Indicación: Pacientes a partir de los 8 años.

Dosis recomendada: 20 mg/día (20).

Mecanismo: Inhibidor selectivo de la recaptación de serotonina (ISRS).

Efecto adicional: Disminuye la liberación sináptica de glutamato y GABA (21).

2. Escitalopram

Indicación: Mayores de 12 años.

Dosis recomendada: 10 mg/día (23).

Mecanismo: Inhibidor selectivo de la recaptación de serotonina (ISRS).

Ambos medicamentos comparten el mismo mecanismo de acción al inhibir la recaptación de serotonina mediante el bloqueo de su transportador (SERT).

Se ha evidenciado, además, que la fluoxetina disminuye la liberación sináptica de glutamato y GABA (21).

Por otra parte, se debe tener en cuenta que estos medicamentos podrían aumentar los pensamientos autolesivos y conductas suicidas, por lo cual se indica una vigilancia estricta (22-23).

De igual forma, el manejo conjunto con otros antidepresivos como los Inhibidores de la Monoaminoxidasa (IMAO), (isocarboxazida o fenelzina) está contraindicado, dado que aumenta el riesgo de desarrollar síndrome serotoninérgico y otros efectos secundarios que afectan del 5 al 30% de los pacientes, con manifestación de síntomas gastrointestinales (náuseas, sequedad de

boca) y del sistema nervioso central (cefalea e insomnio).

Ahora bien, con respecto al manejo de la hiperquilomicronemia familiar, el objetivo principal es reducir los niveles de triglicéridos en sangre, donde se han descrito diversas estrategias. En primer lugar, se debe seguir una dieta estricta baja en grasa, limitando la ingesta a un máximo del 10% de las calorías diarias (15-20 gramos por día). En segundo lugar, se ha descrito el uso de hipolipemiantes como los fibratos y las estatinas (24).

Sin embargo, la eficacia de estos tratamientos puede ser limitada en pacientes con síndromes familiares, ya que su origen es genético, siendo más efectivos en aquellos de origen multifactorial (25).

Otra opción de abordaje incluye nuevas terapias farmacológicas que aún se encuentran en estudio, como el Volanesorsen y el Olezarsen, que son oligonucleótidos antisentido diseñados para inhibir la APOC3, la cual bloquea la LPL y limita la captación hepática de partículas ricas en TG, lo que reduce sus niveles. Otro fármaco en investigación es el Plozasiran, un ARN interferente pequeño dirigido a la APOC3 para reducir su producción y, a su vez, la de los TG circulantes (26-28).

Por último, en nuestro paciente el manejo actual además de los antidepresivos ya mencionados, incluye: dieta estricta baja en grasa, vitamina D (100,000 UI/mes), vitamina E (400 UI/día), Fenofibrato 200 mg/ día, Colestiramina 8 g cada 8 horas y Lomitapide 20 mg/día, éste último es un inhibidor selectivo de la proteína de transferencia microsomal (PTM), que es esencial para el ensamblaje de lipoproteínas en el hígado e intestino, y ayuda a reducir la secreción de lipoproteínas, los niveles de colesterol y triglicéridos en sangre(39), indicado en este caso por gastroenterología pediátrica.

SEGUIMIENTO Y RESULTADOS

Desde su diagnóstico inicial hasta la fecha, el paciente ha continuado en seguimiento interdisciplinario por diversas especialidades:

- **Endocrinología Pediátrica**
- **Cardiología Pediátrica**
- **Neurología Pediátrica**
- **Psicología**
- **Psiquiatría.**

No obstante, se han presentado diversas barreras que han dificultado un seguimiento adecuado. Actualmente, tiene pendiente un control con un nuevo perfil lipídico. Su último ingreso hospitalario debido a síntomas depresivos fue hace 3 meses (agosto de 2024). A pesar de los ajustes farmacológicos, el paciente refiere poca adherencia al manejo prescrito, lo que puede llevar a una mayor recurrencia de complicaciones

“Me siento cansado de estar siempre tan enfermo y tener que tomar medicamentos que me mantienen somnoliento.”

Perspectiva del Paciente

DISCUSIÓN

El objetivo de este trabajo fue la presentación del caso de un paciente en edad pediátrica, quien debutó a los 8 años con síntomas depresivos sin factor estresante conocido, y en quien a la par se diagnosticó hiperquilomicronemia familiar. Con base en la literatura, se buscó describir su asociación, evaluando otros aspectos como la presentación clínica, el diagnóstico y el tratamiento en ambas patologías.

El DSM-5 es muy específico al requerir que se cumplan 5 de 9 síntomas en un periodo de dos semanas. Sin embargo, en los infantes o adolescentes, estos criterios suelen no cumplirse por completo, ya que el tiempo de presentación de los síntomas es más corto. Además, se relacionan con el entorno social, familiar y académico al que se enfrentan diariamente, así como con la existencia de enfermedades orgánicas simultáneas.

Dentro de la revisión de la literatura, encontramos la asociación entre lipoproteínas y síntomas depresivos. Por el contrario, los roles específicos de triglicéridos, HDL y LDL no se conocen claramente. De ahí la importancia del tratamiento multidisciplinario ajustado a cada paciente, pues ambas enfermedades pueden contribuir de forma bidireccional a la desregulación lipídica y a la aparición de manifestaciones depresivas.

Serotonina y Acumulación Lipídica

Se ha establecido que la serotonina (5-HT), un neurotransmisor monoamínico que modula las funciones centrales y periféricas, cuya producción está regulada por la actividad de la triptófano hidroxilasa (TPH) y la disponibilidad de triptófano (29), es uno de los principales factores patogénicos en la depresión cuando sus niveles cerebrales están disminuidos (30).

Hallazgo clave (Estudio canadiense 2021): la serotonina por sí sola tiene un efecto de acumulación de lípidos (31). Un estudio publicado en una revista canadiense en 2021 determinó que la acumulación de lípidos hepáticos inducida por fluoxetina está mediada por la producción alterada de serotonina, ya que aumenta la acumulación de lípidos en asociación con el aumento de la expresión de ARNm de triptófano hidroxilasa 1 (Tph1, enzima biosintética de serotonina) y el contenido intracelular de serotonina. Por otra parte, dentro del mismo estudio se halló que el bloqueo de la síntesis de serotonina revirtió los aumentos inducidos por fluoxetina en la acumulación de lípidos, y se concluyó que esos datos sugieren que la acumulación de lípidos inducida por fluoxetina puede estar mediada, en parte, por la producción elevada de serotonina.

Por tal razón, el tratamiento incluye inhibidores de la recaptación de serotonina selectivos (ISRS) (sertralina, fluoxetina, citalopram, escitalopram), y los antidepresivos tricíclicos (ATC) (venlafaxina y duloxetina) que inhiben tanto la recaptación de serotonina como de norepinefrina (32). Dentro del manejo farmacológico de nuestro paciente se usó Fluoxetina y Trazodona. Se ha demostrado que la Fluoxetina aumenta la acumulación de lípidos hepáticos in vivo e in vitro (31). Lo que sugiere que se debe replantear el tratamiento con fármacos que generen menos impacto en los lípidos para evitar agravar el estado de su enfermedad. Sin embargo, la FDA solo aprueba el uso de la fluoxetina y el escitalopram en pediatría. Este último también se ha asociado con alteraciones en el perfil lipídico, incluyendo niveles elevados de TG. En algunos estudios, se ha evidenciado que el uso de escitalopram se asocia significativamente con niveles más altos de triglicéridos, así como con un aumento en el colesterol total y LDL, y una disminución en el HDL (33). Se podría plantear el uso de los antidepresivos tricíclicos (ATC), sin embargo,

hay evidencia de que su uso en pacientes pediátricos causa graves efectos secundarios cardiovasculares (32). Adicionalmente, se ha demostrado que la terapia con ISRS tiene una eficacia superior y es mejor tolerada en comparación con la terapia con ATC en pacientes jóvenes (33).

Esto sugiere que se requieren más estudios para establecer la interacción entre estas dos enfermedades y así potencializar los objetivos terapéuticos para contrarrestar los efectos metabólicos adversos asociados al manejo farmacológico, reducir los ingresos hospitalarios y fortalecer la prevención secundaria de dichas enfermedades. Cabe resaltar la importancia del manejo multidisciplinario y el fortalecimiento de la red de apoyo de los pacientes, pues se ha descrito en la literatura médica que un entorno familiar positivo, con una comunicación cooperativa entre padres y adolescentes, se asocia con una mayor reducción de síntomas clínicos (33).

CONSIDERACIONES ÉTICAS

Reguladas por la Ley Estatutaria 1581 DE 2012, por la cual se dictan disposiciones generales para la protección de datos personales. En su artículo 6, se disponen las excepciones para el tratamiento de datos sensibles, donde se permite el tratamiento de dichos datos cuando la finalidad de estos sea histórica, estadística o científica. En este evento deberán adoptarse las medidas conducentes a la supresión de identidad de los titulares. El anonimato y la confidencialidad del paciente están debidamente protegidos. Los investigadores certifican que los identificadores del paciente han sido removidos o enmascarados de todos los aspectos del manuscrito. Existe un consentimiento informado que fue explicado y firmado por el paciente o representantes legales, de los cuales será obtenida la información a publicar (se anexa el consentimiento informado).

CONFLICTO DE INTERESES

Los autores declaran no tener ningún conflicto de interés.

CONTRIBUCIONES DE LOS AUTORES

Recolección, análisis de la información y elaboración del manuscrito: todos los autores.

BIBLIOGRAFÍA

- 1 Organización Mundial de la Salud. Depresión [Internet]. Ginebra: OMS; 2024 [citado 30 Oct 2024]. Disponible en: www.who.int
- 2 Lee J. Depresión mayor: revisión clínica [Internet]. Elsevier BV; 2024 [citado 30 Oct 2024]. Disponible en: www.clinicalkey.es
- 3 Rao WW, Zong QQ, Zhang JW, An FR, Jackson T, Ungvari GS, et al. Obesity increases the risk of depression in children and adolescents: Results from a systematic review and meta-analysis. *J Affect Disord*. 2020;267:78-85. doi: 10.1016/j.jad.2020.01.154
- 4 Smith JD, Fu E, Kobayashi MA. Prevention and management of childhood obesity and its psychological and health comorbidities. *Annu Rev Clin Psychol*. 2020;16:351-78. doi: 10.1146/annu-rev-clinpsy-100219-060201
- 5 Muñoz P, Saquicela F, Cañizares E. Depresión. *Rev Ocronos* [Internet]. 2023 [citado 30 Oct 2024];6(4). Disponible en: www.revistamedica.com
- 6 Seabra da Silva SMC, de Piano Ganen A, Masquio DCL, Dos Santos Quaresma MVL, Estadella D, Oyama LM, et al. The relationship between serum fatty acids and depressive symptoms in obese adolescents. *Br J Nutr*. 2023;129(12):2199-208. doi: 10.1017/S000711452200270X
- 7 Bot M, Milaneschi Y, Al-Shehri T, Amin N, Garmaeva S, Onderwater GLJ, et al. Metabolomics profile in depression: A pooled analysis of 230 metabolic markers in 5283 cases with depression and 10,145 controls. *Biol Psychiatry*. 2020;87(5):409-18. doi: 10.1016/j.biopsych.2019.08.016
- 8 Hegele RA, Ban MR, Hsueh N, Kennedy BA, Cao H, Zou GY, et al. A polygenic basis for four classical Fredrickson hyperlipoproteinemia phenotypes that are characterized by hypertriglyceridemia. *Hum Mol Genet*. 2009;18(21):4189-94. doi: 10.1093/hmg/ddp361
- 9 Huang Y, Qin Y, Liao L, Lin F. Familial chylomicronemia syndrome caused by compound heterozygous mutation of lipoprotein lipase gene: A case report and review of literature. *Clin Chim Acta*. 2022;537:112-7. doi: 10.1016/j.cca.2022.06.015
- 10 Chyzyk V, Brown AS. Familial chylomicronemia syndrome: A rare but devastating autosomal recessive disorder characterized by refractory hypertriglyceridemia and recurrent pancreatitis. *Trends Cardiovasc Med*. 2020;30(2):80-5. doi: 10.1016/j.tcm.2019.03.001
- 11 Molina-Salazar D, Villar-Montoya R, Villar-Henríquez M, Murillo-Aranguren C. Hipertrigliceridemia grave y síndrome de quilomicronemia familiar: una revisión de la literatura reciente. *Rev Colomb Cardiol*. 2021;28(3):274-81. doi: 10.24875/RCC.20000109
- 12 U.S. Preventive Services Task Force. Screening for Depression in Children and Adolescents: Recommendation Statement. *Am Fam Physician* [Internet]. 2016 [citado 24 Oct 2024];94(11). Disponible en: www.uspreventiveservicestaskforce.org
- 13 American Academy of Pediatrics. Bright Futures: Periodicity Schedule [Internet]. Itasca: AAP; 2024 [citado 24 Oct 2024]. Disponible en: www.aap.org

- 14 U.S. Food and Drug Administration. Tratamientos para la depresión en los niños [Internet]. Silver Spring: FDA; 2020 [citado 28 Oct 2024]. Disponible en: www.fda.gov
- 15 DailyMed. PROZAC (fluoxetine hydrochloride) capsule [Internet]. Bethesda: National Library of Medicine; 2023 [citado 30 Oct 2024]. Disponible en: dailymed.nlm.nih.gov
- 16 Lazarevic V, Mantas I, Flais I, Svenningsson P. Fluoxetine suppresses glutamate and GABA-mediated neurotransmission by altering SNARE complex. *Int J Mol Sci.* 2019;20(17):4247. doi:10.3390/ijms20174247
- 17 Garnock-Jones KP, McCormack PL. Escitalopram: a review of its use in the management of major depressive disorder in adults. *CNS Drugs.* 2010;24(9):769-96. doi:10.2165/11204760-000000000-00000
- 18 DailyMed. LEXAPRO (escitalopram oxalate) tablet and solution [Internet]. Bethesda: National Library of Medicine; 2020 [citado 28 Oct 2024]. Disponible en: dailymed.nlm.nih.gov
- 19 Baass A, Paquette M, Bernard S, Hegele RA. Familial chylomicronemia syndrome: an under-recognized cause of severe hypertriglyceridemia. *J Intern Med.* 2020;287(4):340-8. doi: 10.1111/joim.13016
- 20 Stroes ESG, Alexander VJ, Karwatowska-Prokopczuk E, Hegele RA, Arca M, Ballantyne CM, et al. Olezarsen, acute pancreatitis, and familial chylomicronemia syndrome. *N Engl J Med.* 2024;390(19):1781-92. doi: 10.1056/NEJMoa2400201
- 21 Witztum JL, Gaudet D, Freedman SD, Alexander VJ, Digenio A, Williams KR, et al. Volanesorsen and triglyceride levels in familial chylomicronemia syndrome. *N Engl J Med.* 2019;381(6):531-42. doi: 10.1056/NEJMoa1715944
- 22 Watts GF, Rosenson RS, Hegele RA, Goldberg IJ, Gallo A, Mertens A, et al. Plozasiran for managing persistent chylomicronemia and pancreatitis risk. *N Engl J Med.* 2024. doi: 10.1056/NEJMoa2409368

ANEXOS

SIGLAS

LPL	Lipoproteína lipasa
APOA5	Apolipoproteína A-V
APOA1	Apolipoproteína A-I
APOC2	Apolipoproteína C-II
APOC3	Apolipoproteína C-III
APOE	Apolipoproteína E de los quilomicrones
APO B	Apolipoproteína B-100
LMF1	Factor I de maduración de la Lipasa
GPIHBP1	Proteína I de unión a lipoproteínas de alta densidad anclada en glicosilfosfatidilinositol
VLDL	Lipoproteínas de muy baja densidad
TG	Triglicéridos
HLP-1	Hiperquilomicronemia primaria / Hiperlipoproteinemia de tipo 1
HTG	Hipertrigliceridemia grave
FCS	Hiperlipoproteinemia tipo 1
MCS	Quilomicronemia multifactorial o lipoproteinemia tipo 5
SC	Síndrome de Quilomicronemia
DSM-5	Manual Diagnóstico y Estadístico de Trastornos Mentales 5ª edición
HAM-D	Hamilton Depression Rating Scale
BDI	Inventario de Depresión de Beck
MADRS	Escala de Depresión de Montgomery-Åsberg

TDM	Trastorno Depresivo Mayor
TAG	Trastorno de Ansiedad Generalizada
TCC	Terapia Cognitivo-Conductual
ATC	Antidepresivos Tricíclicos
ISRS	Inhibidores Selectivos de la Recaptación de Serotonina
IMAO	Inhibidores de la MonoAminoOxidasa
SPA	Sustancias Psicoactivas
GABA	Ácido Gamma Amino Butírico
5-HT	Receptores de Serotonina
SNC	Sistema Nervioso Central
PTM	Proteína de Transferencia Microsomal
TPH	Triptófano Hidroxilasa
ARN	Ácido Ribonucleico
ARNm	Ácido Ribonucleico Mensajero
OMS	Organización Mundial de la Salud
FDA	Administración de Alimentos y Medicamentos de los Estados Unidos
IL-6	Interleucina-6

2014	<ul style="list-style-type: none"> ● Diagnóstico de Diabetes mellitus tipo 1 en fase de luna de miel. ● Manejo con insulina glargina (agosto-octubre 2014): HbA1c 4.88 mg/dL ● Manifestaciones de ansiedad → remisión a psiquiatría por endocrinología pediátrica.
2016	<ul style="list-style-type: none"> ● Debut de dislipidemia: hiperlipidemia e hiperglicemia. ● Triglicéridos: 2.920 mg/dL HbA1c: 5.01 mg/dL ● Seguimiento continuo por endocrinología pediátrica.
2017	<ul style="list-style-type: none"> ● Déficit de vitamina D. ● 20 SEPT: Junta médica de Enfermedades Huérfanas (Valle del Lili) → Diagnóstico de Síndrome de Lawrence, lipodistrofia adquirida. ● 17 NOV: Perfil genético con variantes patogénicas en genes LPL, APOA5, APOC2, LIPI, GPIHBP1 y LMF1, asociados con hipertrigliceridemia mayor.
2018	<p>09 ABR: Primera cita de control con psiquiatría pediátrica.</p> <ul style="list-style-type: none"> ● Diagnóstico: Cuadro depresivo ● Manifestaciones clínicas: onicofagia, irritabilidad, aislamiento social, anhedonia, baja tolerancia a límites, ánimo deprimido, autocríticas con coprolalia, eventos de cutting, autoreproches. ● Interferencia significativa con rendimiento académico. ● Inicio de tratamiento con sertralina (ISRS) y psicoeducación.
2024	<p>20 AGO: Ingreso hospitalario remitido desde consulta de psicología.</p> <p>Exacerbación de síntomas depresivos:</p> <ul style="list-style-type: none"> ● Síntomas afectivos: llanto fácil, afecto predominantemente triste. ● Síntomas somáticos: ansiedad (palpitaciones), insomnio. ● Deterioro funcional: bajo rendimiento escolar. ● Alteraciones conductuales: falta de seguimiento de órdenes y voluntariedad reportadas por la madre.

Tabla 1. Cronología del Caso Clínico

<p>TIPO I</p> <p>Hiperquilomicronemia</p> <p>Características Niveles elevados de quilomicrones y triglicéridos en el plasma.</p> <p>Información Clínica Rara, asociada con deficiencias en la lipoproteína lipasa o en su cofactor (laapolipoproteína C-II).</p>	<p>TIPO III</p> <p>Disbetalipoproteinemia</p> <p>Características Niveles elevados de colesterol y triglicéridos debido a la acumulación de lipoproteínas de densidad intermedia (IDL).</p> <p>Asociación Asociado con la presencia de la isoforma E2 de la apolipoproteína E.</p>
<p>TIPO IIA</p> <p>Hipercolesterolemia Familiar</p> <p>Características Niveles elevados de colesterol total y LDL, niveles normales de triglicéridos.</p> <p>Riesgo Mayor riesgo de enfermedad cardiovascular.</p>	<p>TIPO IV</p> <p>Hipertrigliceridemia Endógena</p> <p>Características Niveles elevados de triglicéridos y VLDL, con niveles normales o ligeramente elevados de colesterol total.</p> <p>Asociación Asociado con obesidad, diabetes mellitus.</p>
<p>TIPO IIB</p> <p>Hiperlipidemia Combinada Familiar</p> <p>Características Niveles elevados de colesterol total, LDL y triglicéridos.</p> <p>Información Clínica Este tipo también está asociado con un mayor riesgo de enfermedad cardiovascular y es más común que el tipo IIa.</p>	<p>TIPO V</p> <p>Hiperlipoproteinemia Mixta</p> <p>Características Niveles elevados de quilomicrones y VLDL, lo que resulta en niveles muy altos de triglicéridos y colesterol.</p> <p>Información Clínica Raro, puede asociarse a pancreatitis.</p>

Tabla 2. Clasificación dislipidemias según Fredrickson Levy Lees



Reporte de caso de una
**mujer indígena
con eclampsia
atípica** asociado
a síndrome de HELLP

Recibido: 1 de Diciembre de 2024
Aceptado: 2 de Noviembre de 2025

Autores:

María José Ospina M.¹
Mariana Romero E.¹
Juan Esteban Gaitán S.¹
Pedro Alfonso Cortázar Serrato²

1. Estudiante de internado rotatorio Hospital Departamental Universitario del Quindío San Juan de Dios .

2. Ginecólogo Hospital Departamental Universitario del Quindío San Juan de Dios

Palabras clave:

Eclampsia, pre-eclampsia, comorbilidades, poblaciones vulnerables.

Lista de siglas:

SHE: Síndromes hipertensivos del embarazo.

PE: Preeclampsia.

PAS: Presión arterial sistólica.

PAD: Presión arterial diastólica.

RESUMEN

La eclampsia es la manifestación convulsiva de la preeclampsia y una de las diversas manifestaciones clínicas en el extremo grave del espectro, a pesar de los avances en la detección y el tratamiento, sigue siendo una causa frecuente de morbilidad materna en Colombia. Las manifestaciones más graves de la PE se han asociado históricamente a factores de riesgo como raza negra e hispana, edad materna avanzada, nuliparidad, edad materna de 20 años, gestación multifetal, parto prematuro a 32 semanas y la falta de cuidados atención prenatal, sin embargo hay poca literatura que describa la presentación de la patología en población indígena. Presentamos el reporte de un caso de eclampsia atípico de paciente perteneciente a la comunidad indígena, multigestante con pocos controles prenatales, sin previas comorbilidades, remitida del hospital de primer nivel por un cuadro netamente neurológico, con posterior alza de cifras tensionales. Los paraclínicos no fueron concluyentes, puesto que indicaban un síndrome de HELP incompleto, representando un reto para el diagnóstico y manejo clínico.

INTRODUCCIÓN

El síndrome hipertensivo del embarazo (SHE) engloba patologías como preclampsia (PE) e hipertensión gestacional, cuyas complicaciones constituyen una de las principales causas de morbilidad materna y perinatal en todo el mundo, se caracteriza por un aumento de la presión arterial y alteraciones multiorgánicas que van de leves a graves (1).

La PE suele aparecer después de las 20 semanas de gestación con manifestaciones clínicas como la hipertensión y daño renal o hepático. El diagnóstico se realiza cuando la PAS es ≥ 140 mmHg y/o la PAD es ≥ 90 mmHg en dos ocasiones separadas por 4 horas después de las 20 semanas de gestación, en una mujer con presiones previas normales, asociado a proteinuria, que se define como >300 mg en 24 horas, o un índice de proteinuria/creatinuria $\geq 0,3$ mg/dL (2).

La fisiopatología de la PE se ha atribuido a una respuesta vascular anormal durante la formación de la placenta, asociada a un aumento de la resistencia vascular sistémica, activación del sistema de coagulación, aumento de la agregación plaquetaria y lesión endotelial. Las manifestaciones más graves de la PE se han asociado históricamente a factores de riesgo como raza negra e hispana, edad materna avanzada, nuliparidad, edad materna de 20 años, gestación multifetal, parto prematuro a 32 semanas y la falta de cuidados atención prenatal, sin embargo hay poca literatura que describa la presentación de la patología en población indígena (3,4).

La complicación multiorgánica de la P.E se conoce como síndrome de Hellp, cuya manifestación clínica se caracteriza por la presencia de hemólisis, au-

mento de los niveles de enzimas hepáticas y recuento bajo de plaquetas, principalmente durante el tercer trimestre de gestación, los criterios de diagnóstico son aumento de lactato deshidrogenasa a 600 UI/L o más; aumento de los niveles de aspartato aminotransferasa y alanina aminotransferasa más del doble del límite superior basal y recuento de plaquetas inferiores a 100.000 plaquetas/ μ L. (1).

Las complicaciones neurológicas de la P.E son conocidas como eclampsia y el síndrome de encefalopatía posterior reversible (PRES). La eclampsia consiste en la aparición de convulsiones tónicas clónicas durante el posparto en ausencia de otras causas como epilepsia, isquemia e infarto arterial cerebral, hemorragia intracraneal o uso de drogas, respecto a sus secuelas el daño neurológico residual es raro, por lo que la mayoría de las mujeres pueden tener consecuencias leves como deterioro de la memoria y la función cognitiva de manera transitoria, especialmente después de convulsiones recurrentes (5).

Por otro lado, el síndrome de encefalopatía posterior reversible (PRES) se presenta con una variedad de signos y síntomas neurológicos como pérdida o déficit de visión, convulsiones, cefalea y alteraciones del sensorio o confusión. El diagnóstico se realiza por la presencia de edema vasogénico e hiperintensidades en las caras posteriores del cerebro en las imágenes de resonancia magnética (6).

DESCRIPCIÓN DEL CASO

Datos del Paciente

El día 15/02/2024 a las 09+53 ingresa remisión de hospital de primer nivel de atención una paciente de 34 años de edad y 35 semanas de gestación con diagnóstico de epilepsia no especificada, consistente en convulsiones con signos vitales dentro parámetros normales.

Al ingreso a institución de tercer nivel de atención se encontraba en estado postictal, somnolienta, sin otros hallazgos durante el examen físico.

Antecedentes Ginecoobstétricos: tres gestaciones, dos partos, dos hijos vivos y un aborto.

Registro de parámetros vitales del paciente

Parámetro	Valor
Tensión Arterial	20/80 mm/Hg
Presión Arterial Media	93 mm/Hg
Frecuencia Cardíaca	86 lpm
Frecuencia Respiratoria	20 rpm
Temperatura	36.4 °C
Dolor	1/10

Tabla 1. Signos vitales en atención inicial

Antecedentes controles prenatales durante la gestación actual: al ingreso la gestante tiene una ecografía obstétrica realizada a las 19.3 semanas y exámenes iniciales que se muestran en la tabla 2.

Examen	Resultado
Ecografía Obstétrica	24/10/2023 Embarazo único de 19.3 semanas
VDRL	Negativo
VIH	Negativo
HBsAg	Negativo
Toxoplasma IgM	Negativo
TSH	2.3

Tabla 2. Reporte paraclínicos de controles prenatales

CONDUCTA INICIAL

Se ingresa paciente a hospitalización, con diagnósticos de síndrome convulsivo y eclampsia interrogada. Se solicita hemograma, perfil hepático, azoados, proteínas en 24 horas (Tabla 3), monitoria fetal, se indica vigilancia neurológica cada hora, así como terapia intravenosa con ringer lactato a 80cc hora y colocación de sonda vesical.

Hemograma

Examen	Resultado
Hemoglobina	12 g/dL
Hematocrito	36.1%
VCM	75.3 fL
CHCM	33.3%
Leucocitos	13.800/ μ L
Neutrófilos	91.8%
Linfocitos	4.9%
Monocitos	2.7%
Plaquetas	93.000/ μ L
Recuento manual de plaquetas	88.000/ μ L
BUN	7.4 mg/dL
Creatinina	0.95 mg/dL
AST	73 UI/L
LDH	355.3 UI/L
Bilirrubina total	1.3 mg/dL
Monitoría Fetal	Categoría ACOG 1

Tabla 3. Resultados paraclínicos de ingreso

En la tabla 3 se observa, transaminasas elevadas y trombocitopenia.

EVOLUCIÓN Y MANEJO AGUDO

El día 15/02/2024 a las 10+45 a.m. presenta nuevo episodio de convulsión tónico clónico generalizado, se evidencian cifras tensionales elevadas en (170/90 mm/hg) con nueva toma a los 10 minutos de (150/95 mm/hg). Conducta: bolo de sulfato de magnesio: 2 ampollas de sulfato de mg diluida en 80cc en 15 minutos con posterior infusión de 4 ampollas en 500 de solución salina normal 0.9%, toma de tomografía de cráneo simple y finalización del embarazo con cesárea de emergencia. A las 11+24 a.m. se da el nacimiento del neonato con adecuada adaptación neonatal según reporte de pediatría Apgar de 8 al minuto con posterior ingreso a UCIN.

A las 12+00 Por cuadro clínico se trasladó a paciente a unidad de cuidado intensivos con oxígeno suplementario por cánula nasal a un litro por minuto, con saturación en 95% sin signos de dificultad respiratoria, normotensa, con estabilidad hemodinámica, con presencia de somnolencia y leve confusión (Tabla 4). Paraclínicos de ingreso con evidencia de elevación de transaminasas tres veces sobre su valor normal, cuadro hemático con trombocitopenia, demás paraclínicos dentro de rangos normales, LDH sin evidencia de posible cuadro hemolítico.

Parámetro	Valor
Tensión Arterial	145/103 mm/Hg
Presión Arterial Media	117 mm/Hg
Frecuencia Cardíaca	89 lpm
Frecuencia Respiratoria	16 rpm
Temperatura	35 °C
SPO ₂	93%
Dolor	1/10

Tabla 4. Signos vitales ingreso a UCI

Paciente al ingreso con diagnósticos de postoperatorio inmediato de cesárea por eclampsia asociado con síndrome de HELLP incompleto dado hallazgos en paraclínicos, ya mencionados previamente, se continúa con infusión de sulfato de magnesio, se solicitan paraclínicos de control y se continúa con vigilancia neurológica.

Examen	Parámetro	Valor
Uroanálisis	Densidad	1.025
	PH	6.5
	Glucosa	Negativo
	Bilirrubinas	Negativo
	Leucocitos	1-2 x campo
	Bacterias	+
	Moco	++ (contaminado)
Gases Arteriales	pH	7.38
	pCO ₂	34 mmHg
	pO ₂	113 mmHg
	HCO ₃	21.5 mEq/L
	BE	-4.4 mEq/L
	PaFi	353

Tabla 5. Reporte paraclínico

Subsiguiente al ingreso de UCI a las 15+30 paciente presenta movimientos tónico clónicos generalizados de duración aproximada de 1 minuto, se administró 3 mg iv de midazolam con resolución de episodio convulsivo, con posterior estado postictal. Por presencia de 4 episodios convulsivos en el día se indicó impregnación con levetiracetam a dosis de 20 mg/kg y posterior 500 mg iv cada 8 horas. Reporte de gasometría con acidosis metabólica compensada, sin requerimiento en el momento de corrección de patrón, con adecuada compensación respiratoria, uroanálisis con evidencia de contaminación.

Se traslada a tomografía y se solicita valoración por neurología.

Sección	Hallazgos
Cápsula Externa e Interna	Tenue hipodensidad lineal afecta cápsula externa, antemuro y corona radiada en el lado izquierdo.
Corteza Fronto-Parietal	Hipodensidades afectando corteza y regiones subcorticales a las intersecciones fronto-parietales de ambos lados que borran los espacios aracnoideos subyacentes.
Lóbulos Frontales	Hipodensidades subcorticales a ambos lóbulos frontales.
IV Ventrículo	Central de forma y tamaño normal.
Sistema Ventricular	El sistema ventricular lateral y el III ventrículo conservan su configuración y tamaño.
Cisuras y Cisternas	Las cisuras laterales y las cisternas de la base tienen amplitud normal.

Tabla 6. Reporte tomografía de cráneo simple #1

Se realiza inserción de catéter periférico central con radiografía de control que indica adecuada inserción en unión atrio cava.

Examen	Resultado
Hemoglobina	9.6 g/dL
Hematocrito	28.9%
VCM	75.6 fL
CHCM	25.1%
Leucocitos	14,500 / μ L
Neutrófilos	86.9%
Linfocitos	9.9%
Monocitos	2.7%
Plaquetas	108,000 / μ L
BUN	8 mg/dL
Creatinina	0.85 mg/dL
Sodio	129 mmol/L
Potasio	4.2 mmol/L
Cloro	100 mmol/L
Magnesio	8 mg/dL

Tabla 7. Reporte paraclínicos ingreso UCI

Se solicitó valoración neurológica y realización de tomografía axial computarizada (TAC) cerebral para descartar posibles lesiones en la sustancia blanca secundarias a vasoespasmio, compatibles con síndrome de vasoespasmio reversible (RCVS) o hiperamiloedema posterior reversible (PRES) atípico.

La paciente se encontró con evolución estacionaria, sin presencia de nuevo episodios convulsivos ni signos de focalización neurológica. Posterior a la valoración ginecológica se indicó la continuación de la infusión de sulfato de magnesio hasta completar 24 horas del postoperatorio. La paciente presentó estabilidad hemodinámica, consciente, alerta y orientada, con reflejos osteotendinosos graduados en +/++++, sin evidencias de focalización neurológica. Los signos vitales se mantienen dentro de parámetros normales. Paraclínicos de control con mejoría de trombocitopenia con respecto a ingreso, con trastorno hidroelectrolítico leve el cual fue corregido con líquidos endovenosos.

Examen	Resultado
Hemoglobina	8.6 g/dL
Hematocrito	25%
VCM	76.3 fL
CHCM	33.1%
Leucocitos	8,100 / μ L
Neutrófilos	76.9%
Linfocitos	18.7%
Monocitos	3.6%
Plaquetas	113,000 / μ L
Sodio	132 mmol/L
Potasio	4 mmol/L
Cloro	104 mmol/L

Tabla 8. Reporte paraclínicos de control

Examen	Resultado
Hemoglobina	7.8 g/dL
Hematocrito	23.7%
VCM	76.6 fL
CHCM	32.8%
Leucocitos	7,600 / μ L
Neutrófilos	76.8%
Linfocitos	15.3%
Monocitos	3.9%
Plaquetas	139,000 / μ L
AST	44 UI/L
LDH	264.4 UI/L
Creatinina	0.95 mg/dL

Tabla 9. Reporte paraclínicos de control

Por evolución clínica el 17/02/2024 se indicó traslado de paciente a sala de partos, sin nuevos episodios convulsivos, y se indicó manejo con enalapril 20 mg vía oral cada 12 horas. A las 17+58 paciente presenta sangrado de herida quirúrgica sin dehiscencia de suturas se indicó dosis de ácido tranexámico sin pérdida de estabilidad hemodinámica con cifras tensionales al momento de 140/90 mm/hg. Valorada por ginecología, paciente en buenas condiciones con manejo anticonvulsivante, antihipertensivo y antifibrinolítico, se dió indicación de profilaxis antitrombótica y retiro de sonda vesical. Reporte de paraclínicos del día con aumento de plaquetas, resolución estacionaria de trastorno hidroelectrolítico, sin embargo descenso de hemoglobina con respecto a día anterior, sin embargo, sin indicación de transfusión de unidad de glóbulos rojos por el momento.

En valoración de ginecología del 18/02/2024 paciente refirió mareo y episodio de ortostatismo por lo que se solicitaron paraclínicos de control y reserva de 2 unidades de glóbulos rojos, por anemia moderada, con persistencia de descenso con respecto a días previos, de las cuales se realizó transfusión de una unidad. La cual se realiza a las 16+00 en donde paciente presentó elevación de cifras tensionales 166/100 mm/Hg se comentó con ginecólogo de turno quien indicó suspensión de transfusión, se dió dosis única de labetalol de 20 mg endovenosos y se inició manejo con amlodipino 5 mg cada 12 horas y reiniciar transfusión cuando PAM este menor a 110 mm/hg además se inició manejo con sulfato de magnesio con dosis de impregnación a 2 ampollas en 100 cc de solución salina en 20 minutos y posterior mantenimiento con 5 ampollas en 250 cc de solución salina con infusión de 30 cc/hora. Se solicitó valoración por medicina interna por difícil manejo de cifras tensionales a pesar de manejo antihipertensivo.

Los cuales indican clonidina tableta de 0.150 mg cada 12 horas. Con adecuada evolución de cifras tensionales posterior a administración de nuevo antihipertensivo, gasto urinario y reflejos osteotendinosos conservados con infusión de sulfato de magnesio.

Por mejoría en control de cifras tensionales el 19/02/2024 incluso con tendencia a

hipotensión por lo que se cambió horario de clonidina cada 24 horas. Sin embargo, la paciente fue valorada nuevamente por medicina interna quien realizó cambio a cada 12 horas. En total paciente con manejo antihipertensivo instaurado: enalapril 20 mg cada 12 horas, amlodipino 10 mg cada 12 horas y clonidina media tableta de 0.150 mg cada 12 horas.

Examen	Resultado
Hemoglobina	8.3 g/dL
Hematocrito	25.2%
VCM	78.5 fL
CHCM	32.9%
Leucocitos	6,600 / μ L
Neutrófilos	69.5%
Linfocitos	18%
Monocitos	5%
Plaquetas	211,000 / μ L
AST	28.2 UI/L
LDH	228.6 UI/L
Creatinina	0.92 mg/dL

Tabla 10. Reporte paraclínicos de control

Paciente que por adecuada evolución clínica el 20/02/2024 se indicó en horas de la noche traslado a piso de ginecología para continuar con hospitalización y vigilancia, con mejoría de valor de hemoglobina, cuadro hemático tomado 24 horas posterior a transfusión. Perfil hepático parcial y creatinina dentro de parámetros normales. El 21/02/2024 por estabilización de cifras tensionales se indicó suspensión de clonidina para verificar evolución clínica considerando posible egreso y posteriormente el 23/02/2024 se realizó nuevo ajuste farmacológico con disminución de dosis de antihipertensivos a enalapril 20 mg en la mañana con suspensión de amlodipino. Paciente con persistencia de cifras tensionales dentro de parámetros normales.

Parámetro	Valor
Tensión Arterial	110/70 mm/Hg
Frecuencia Cardiaca	80 lpm
Frecuencia Respiratoria	20 rpm
Temperatura	36.5 °C
SPO ₂	98%

Tabla 10. Signos vitales ronda asistencial

Finalmente, por adecuada evolución clínica, paciente con estabilidad hemodinámica, adecuada evolución del puerperio, cifras tensionales dentro de parámetros normales con único antihipertensivo, se decidió dar egreso el 23/02/2024 con manejo único de enalapril 20 mg cada día, así como ácido fólico y sulfato ferroso. Además de seguimiento de un mes por servicio de ginecobstetricia.

SEGUIMIENTO Y RESULTADOS: Paciente asiste a su control de puerperio tardío refiere sentirse bien, niega sintomatología cardiovascular específica, refiere instauración de adecuada lactancia, niega sangrado uterino, sin dolor abdominal, cuenta ya con método de planificación familiar instaurado: implante subdérmico.

Al examen físico se evidencia paciente en buenas condiciones generales, signos vitales dentro de límites normales, con tensión arterial en metas.

Parámetro	Valor
Tensión Arterial	120/70 mm/Hg
Frecuencia Cardiaca	75 lpm
Frecuencia Respiratoria	20 rpm
Temperatura	36.8 °C
SPO ₂	97%

Tabla 10. Signos vitales consulta de control

Cardiopulmonar sin alteraciones, mamas turgentes, secretantes, abdomen blando no doloroso, herida quirúrgica de cesárea, con adecuada cicatrización, sin signos de infección. Extremidades simétricas sin edemas, pulsos distales presentes.

Se considera paciente con adecuada evolución de su puerperio, con cifras tensionales dentro de límites adecuados por lo cual se indica alta por ginecología, y seguimiento por área de medicina interna, se dan recomendaciones y sintomatología de alarma.

PERSPECTIVA DEL PACIENTE: Se logró realizar contacto con la paciente posterior a la estabilización de su patología. La paciente se mostraba colaboradora con el personal entrevistado, conocía sutilmente lo que le había sucedido, sin embargo, no tenía claridad acerca de la gravedad de lo padecido, a pesar de ser explicado en múltiples ocasiones por el personal. La paciente tampoco tenía adecuada introspección sobre el riesgo de tener un embarazo con pobres controles prenatales. Sin embargo, en el momento se mostraba dispuesta a continuar con sus evaluaciones posteriores a su egreso.

En el caso anterior se evidencia un cuadro de eclampsia atípica, dado que como se mencionó anteriormente, no en todas las presentaciones se cumplirán los criterios diagnósticos generados para la misma. Como personal médico es importante reconocer los diferentes cuadros, que debutan con atipicidad dada por paciente que no inicia con cifras tensionales elevadas, si no con un cuadro netamente neurológico, posteriormente desarrollando alzas tensionales y paraclínicos que indicaban un síndrome de HELLP incompleto, lo cual puede ser una dificultad a la hora del diagnóstico.

DISCUSIÓN

Los trastornos hipertensivos del embarazo son patologías multisistémicas, las cuales constituyen unas de las complicaciones más temidas de la gestación por las repercusiones maternas, fetales y neonatales que presenta, pudiendo llevar a afecciones clínicas multiorgánicas, como lo es el caso de la eclampsia.

Además, se deben tener en cuenta los factores de riesgo que presentaba la paciente dado principalmente por la falta de controles prenatales por lo que es indispensable la detección precoz y oportuna de los factores de riesgo que predisponen al desarrollo de esta grave patología, al mismo tiempo culturizar a la población y entrenar de forma conveniente al personal de salud encargado de los cuidados prenatales, y de

esta manera detectar precozmente los síntomas prodrómicos de esta afección y poder asegurar el desarrollo de un embarazo que permita evitar el progreso de la enfermedad, potencialmente fatal y que sigue siendo una causa importante de muerte en todo el mundo.

Adicionalmente, existen factores de riesgo no modificables que pueden presentar las pacientes, como pertenecer a la población indígena, en estas comunidades existe una mortalidad materna cinco veces mayor a la de la población no indígena del país debido a que son los grupos con mayores desigualdades o inequidades en salud reproductiva y materna por su exclusión social y económica.

CONSIDERACIONES ÉTICAS

Se obtuvo consentimiento informado y aprobación de los familiares de la paciente para la publicación de las imágenes y de la información, protegiendo su derecho de confidencialidad e intimidad.

Los autores declaran que en la elaboración de este trabajo no se emplearon tecnologías asistidas por inteligencia artificial (IA) como modelos de lenguaje grandes, chatbots o creadores de imágenes.

CONFLICTO DE INTERESES


Los autores declaran no tener ningún conflicto de interés.

CONTRIBUCIONES DE LOS AUTORES

Recolección, análisis de la información y elaboración del manuscrito: todos los autores.

BIBLIOGRAFÍA

- 1 Liu S, Joseph KS, Liston RM, Bartholomew S, Walker M, León JA, et al. Incidence, risk factors, and associated complications of eclampsia. *Obstet Gynecol*. 2011;118(5):987-94. doi: 10.1097/AOG.0b013e31823315c6
- 2 Esakoff TF, Rad S, Burwick RM, Caughey AB. Predictors of eclampsia in California. *J Matern Fetal Neonatal Med*. 2016;29(10):1531-5. doi: 10.3109/14767058.2015.1054330
- 3 Ackerman CM, Platner MH, Spatz ES, Illuzzi JL, Xu X, Campbell KH, et al. Severe cardiovascular morbidity in women with hypertensive diseases during delivery hospitalization. *Am J Obstet Gynecol*. 2019;220(6):582.e1-582.e11. doi: 10.1016/j.ajog.2019.02.046
- 4 Cárdenas-Sánchez R, Giraldo-Pineda A. Caracterización de la mortalidad materna en comunidades indígenas colombianas, 2011 a 2013. Estudio de los registros de vigilancia epidemiológica de casos centinela. *Rev Colomb Obstet Ginecol [Internet]*. 2015 [citado 25 Abr 2024];66(3):149-57. Disponible en: revista.fecolsog.org doi: 10.18597/rcog.2925
- 5 Departamento Administrativo Nacional de Estadística (DANE). Mortalidad materna en Colombia en la última década (2011-2021) [Internet]. Bogotá: DANE; 2021 [citado 25 Abr 2024]. Disponible en: www.dane.gov.co



Esta revista es el **esfuerzo y la dedicación de médicos, especialistas, estudiantes y enfermeros** de nuestro hospital, **la mejor manera de valorar su trabajo y contribuir** a la divulgación del conocimiento técnico y especializado en salud de **nuestro departamento del Quindío**, es: **¡Utilizándola como una valiosa herramienta educativa!**



E.S.E. HOSPITAL DEPARTAMENTAL
UNIVERSITARIO DEL QUINDÍO

**SAN JUAN
DE DIOS**

HOSPITIUM

REVISTA DE INVESTIGACIÓN

*Revista científica de la E.S.E. Hospital Departamental
Universitario del Quindío San Juan de Dios.*

Avenida Bolívar calle 17 esquina Norte, Armenia - Quindío - Colombia

Oficina de investigación y Servicios Docentes

revistahospitium@hospitalquindio.gov.co